4/3

Bd. VII

Ophthalmoskopie

von

O. Haab

4. Auflage

101 B

J. F. LEHMANN's Verlag in MÜNCHEN.

Lehmann's medizin. Handatlanten.

Band XVIII.

Atlas und Grundriss

der

äusseren Erkrankungen des Auges

von

Professor **Dr. O. Haab** in **Zürich.**

Mit 80 farbigen Abbildungen auf 48 Tafeln und 7 schwarzen Textabbildungen.

= 2. stark vermehrte Auflage. =

Preis elegant gebunden **Mk. 10.—**

Lehmann's medizin. Handatlanten.

Band XXXI.

Atlas und Grundriss

der

Lehre von den Augenoperationen

von

Professor **Dr. O. Haab** in **Zürich.**

schwarzen Abbildungen.

Mk. 10.—

22500299940

Med
K50037

...NN's Verlag in MÜNCHEN.

CANCELLED

...izzenbuch

zur

Einzeichnung von Augenspiegelbildern.

II. verbesserte Auflage.

Preis **Mk. 3.—**

Jeder Käufer des Haab'schen Atlas der Ophthalmoskopie wird auch gern das Skizzenbuch erwerben, da er in diesem mit geringer Mühe alle Fälle, die er in seiner Praxis zu untersuchen hat, naturgetreu darstellen kann.

Die Begutachtung der Erwerbsfähigkeit nach Unfallverletzungen des Sehorgans

von

Dr. med. E. Ammann, Augenarzt in **Winterthur.**

Preis **Mk. 2.—**

Sehprobentafeln

zur

Bestimmung der Sehschärfe für die Ferne.

Für die Zwecke der Praxis und mit besonderer Berücksichtigung der Bedürfnisse der ärztlichen Gutachtertätigkeit herausgegeben

von

Dr. F. von Ammon,

k. Oberarzt und Augenarzt in München.

Mit 6 Tafeln und einer erläuternden Textbeilage.

Preis **Mk. 3.—**

Phantome und Wandtafeln
zur
Schattenprobe (Skiaskopie)
nebst
einem erläuternden Grundriss der Theorie und Praxis der Skiaskopie
von **Dr. Otto Neustätter,** Augenarzt in **München.**

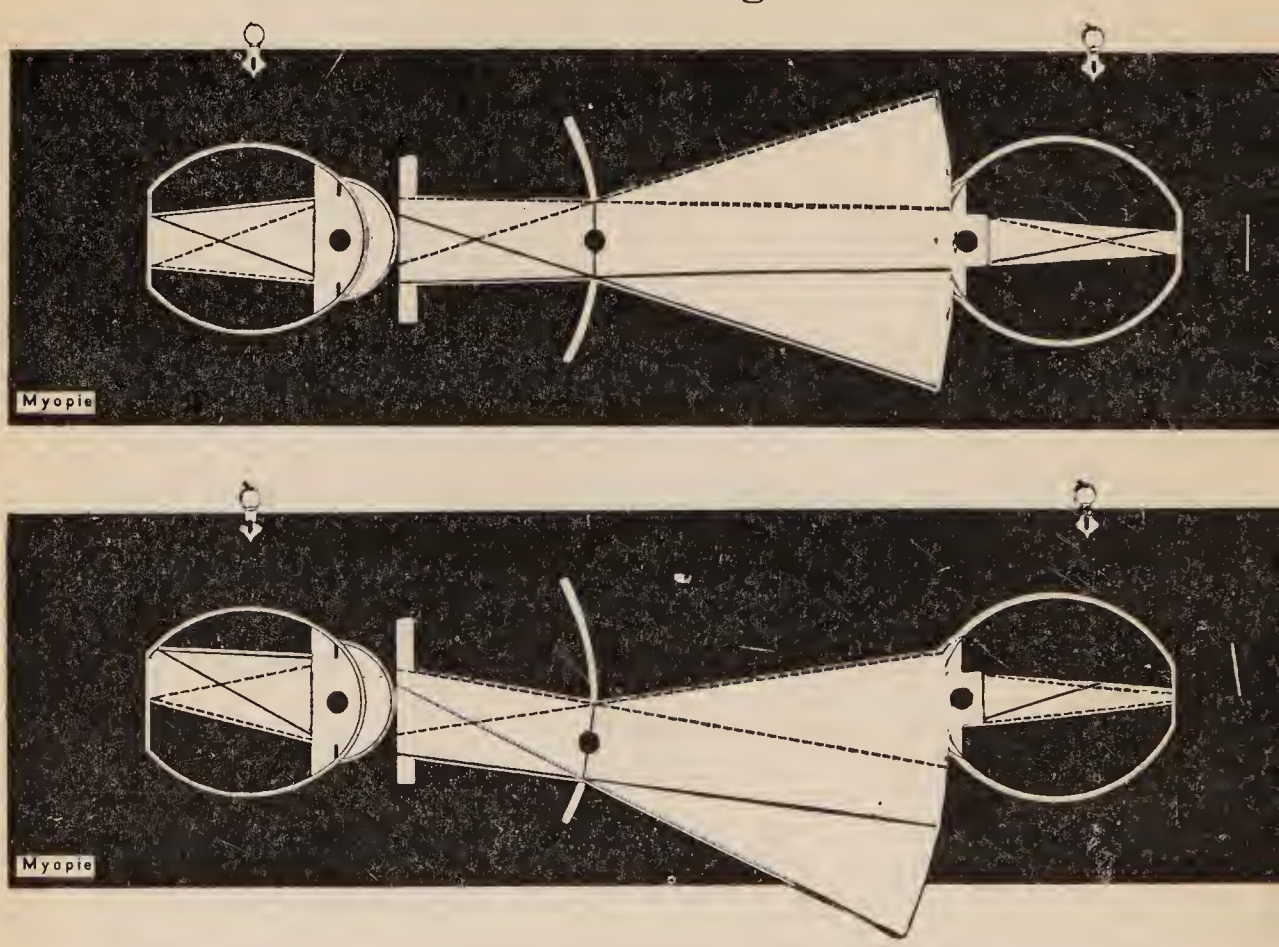

Preis der 4 Phantome und Wandtafeln in Mappe mit Text **Mk. 30.—**;
Text allein bezogen **Mk. 1.20**

Die Ophthalmologie (liber de oculo)
des
Petrus Hispanus,
Petrus von Lissabon, später Papst Johannes XXI.

Nach Münchener, Florentiner, Pariser, Römer, latein. Codices zum ersten Male herausgegeben, übersetzt und erläutert
von **Dr. med. A. M. Berger,** k. b. Hofrat.

8° 136 Seiten. * Preis **Mk. 3.—**

LIBRARY OF THE BRITISH MEDICAL ASSOCIATION
PRESENTED BY THE EDITOR OF B.M.J.
CANCELLED

Atlas und Grundriss

der

gesamten

Augenheilkunde.

Band I:

Die äusseren Erkrankungen des Auges.

Band II:

Ophthalmoskopie.

Band III:

Die Lehre von den Augen-Operationen.

zur gefl. Besprechung.

LEHMANN'S MEDIZIN.

HANDATLANTEN.

BAND VII.

Atlas und Grundriss

der

Ophthalmoskopie

und

ophthalmoskopischen Diagnostik.

Mit 149 farbigen und 7 schwarzen Abbildungen

von

Professor Dr. O. Haab in Zürich.

Vierte verbesserte Auflage.



MÜNCHEN.
J. F. Lehmanns Verlag.
1904.

CANCELLED

14 943029

Alle Rechte, insbesondere das der Uebersetzung vorbehalten.



Lithographie und Druck der farbigen Tafeln: *Fr. Reichhold*,
Druck des Textes: *Kgl. Hofbuchdruckerei Kastner & Callwey*,
Papier: *Otto Heck & Ficker* * Einbände: *Ludwig Beer*,
sämtlich in München.

CANCELLED
BRITISH MEDICAL

Vorrede zur zweiten Auflage.

Die wohlwollende Aufnahme, welche diesem Buche in den verschiedensten Ländern zu teil wurde, veranlasst mich, die zweite Auflage noch wesentlich zu erweitern und zu verbessern. Abgesehen von manchen Zusätzen im Text, vervollständigte ich den bildlichen Teil durch eine Anzahl Figuren anatomischer Natur, wodurch das Verständnis der normalen und krankhaften Erscheinungen am Augengrund gefördert werden dürfte. Es sollen dadurch die mikroskopischen Dinge einerseits, die topographischen Verhältnisse andererseits dem Verständnis näher gerückt und so die pathologisch-anatomischen Kenntnisse bereichert und die klinischen Bilder der Erkrankungen klarer werden.

Es wurden ferner einige ophthalmoskopische Bilder durch bessere ersetzt und zwei neue solche Figuren aufgenommen (Retinitis circinata und Staphyloma verum bei Myopie).

Die anatomischen Bilder verdanke ich der geübten Hand unseres akademischen Zeichners, des Herrn L. Schröter.

Obschon der Pupillenmesser (Fig. 81) streng genommen nicht ins Kapitel der Ophthalmoskopie gehört, so habe ich ihn doch, einem schon lange gehegten Wunsche folgend, hier untergebracht, weil dieses Buch ja ganz besonders praktischen Zwecken dienen soll, und viele, denen eine etwas genauere Feststellung der jeweiligen Pupillenweite Bedürfnis ist, dieses kleine Hilfsmittel der klinischen Untersuchung begrüssen dürften.

Mit dankbarer Anerkennung muss ich schliesslich der grossen Sorgfalt und Mühe Erwähnung thun, welche Herr Verleger Lehmann auch diesem Atlas stets zuwandte.

Zürich, Frühjahr 1897.

O. Haab.

Vorwort zur dritten Auflage.

Da der Druck einer neuen Auflage dieses Atlas hiezu die willkommene Gelegenheit bot, vermehrte ich die ophthalmoskopischen Figuren um neun Bilder, indem ich dabei zum Teil mehrfach geäusserten Wünschen Rechnung trug. So sind denn auch seltenere Augenspiegelbefunde, wie der bei Leukämie und bei Gliom nun vertreten. Dann aber wählte ich namentlich Darstellungen teils praktisch wichtiger Dinge, wie die Luftblase im Glaskörper, bei dessen Verletzung, die syphilitische Retinal-Arterienerkrankung und eine Netzhautablösung im frühen Stadium, — teils solche, welche bis jetzt noch wenig abgebildet wurden, wie die eigentümliche senile Pigmentierung der Netzhaut, die Lochbildung in der Macula lutea und die hinteren Vortexvenen. Für die Drusen der Glaslamelle wählte ich ein etwas charakteristischeres Bild.

Möge auch diese dritte Auflage ihren Zweck erfüllen.

Zürich, Frühjahr 1900.

O. Haab.

Vorwort zur vierten Auflage.

Da diese vierte Auflage unversehens nötig wurde, war eine Vermehrung der Bilder nicht möglich. Dagegen wurde der Text von mir durchgesehen, verbessert und ergänzt. Ich hoffe, dass auch so das Buch wieder zahlreiche Freunde finden werde.

Zürich, Frühjahr 1903.

O. Haab.

LIBRARY OF THE
PRESENTED
BY THE EDITOR OF
B. M. J.
BRITISH MEDICAL ASSOCIATION

Inhaltsverzeichnis.

	Seite
Einleitung	1
Erklärung des Augenspiegels	7
Die Untersuchung im aufrechten Bild	14
Messung des kurzsichtigen Auges	18
Messung des übersichtigen Auges	22
Messung des Astigmatismus	28
Die Grösse des ophthalmoskopischen Gesichtsfeldes	32
Die Untersuchung im umgekehrten Bild	34
Die Grösse des ophthalmoskopischen Gesichtsfeldes	37
Vergrösserung im aufrechten und umgekehrten Bild	38
Messung der Refraktion im umgekehrten Bild	40
Die Bestimmung von Unebenheiten am Augengrunde	41
Die Untersuchung im durchfallenden Licht	43
Die Schattenprobe oder Skiaskopie	44
Die Beschaffenheit des Ophthalmoskops	49
Die Ausführung der Augenspiegeluntersuchung	56
Die Beschreibung des normalen Augengrundes	66
Die Pulserscheinungen	76

Figuren.

No. 1. Normaler Augengrund mit mittlerer Pigmentierung.
„ 2*a. Längsschnitt durch den normalen Sehnerveneintritt.
„ 2*b. Dasselbe.
„ 3*. Schnitt durch Retina, Chorioidea und angrenzende Sklera eines normalen Auges.
„ 4. Normaler Augengrund mit schwacher Pigmentierung.
„ 5a. Stark pigmentierter Augengrund. Netzhautreflexe.
„ 5b. Stark pigmentierte Aderhaut, deren Gefässe dadurch sehr deutlich hervortreten.
„ 6a. Augengrund des pigmentierten Kaninchens.
„ 6b. Markhaltige Nervenfasern beim Menschen.
„ 6c. Dasselbe etwas weniger stark.

Angeborene Fehler des Auges.

No. 7. Aderhautkolobom nach unten.
„ 8a. Aderhaut- und Sehnerven-Kolobom.
„ 8b. Angeborener Pigmentmangel im Makulagebiet.
„ 9a. Angeborener Defekt in der Aderhaut, nach aussenoben.
„ 9b. Angeborener Defekt in der Aderhaut, nasalwärts.
„ 10a. Angeborener Defekt in der Aderhaut, nach aussenoben.
„ 10b. Angeborener gänzlicher Pigmentmangel. Albinismus.
„ 11. Angeborene Verschiebung der Linse, Ektopia lentis congenita.

Erkrankungen des Sehnerven.

„ 12a. Beginnende Entzündung des Sehnervenendes.
„ 12b. Stärkere Entzündung des Sehnervenendes.
„ 13a. Stauungspapille bei Hirntumor.
„ 13b. „ „ „
„ 14*a. Horizontalschnitt durch die normale Makula lutea.
„ 14*b. Die Grenzen desselben Präparates bei etwas stärkerer Vergrösserung.
„ 14*c. Anderer Schnitt vom selben Präparat durch die Netzhautgrube.
„ 15*a. Längsschnitt durch den Sehnerveneintritt bei Stauungspapille.
„ 15*b. Längsschnitt durch den Sehnerveneintritt bei Stauungspapille.
„ 16. Neuro-Retinitis specifica.
„ 17. Augengrund bei Papillitis infolge von Meningitis.
„ 18. „ „ „ „ „ Orbitaltumor.
„ 19a. Atrophie nach Neuritis.
„ 19b. „ „ Leitungsunterbrechung.
„ 20a. Graue Atrophie im Beginn.
„ 20b. „ „ vorgerückt.
„ 21*a. Längsschnitt durch den Sehnerveneintritt bei teilweiser Atrophie des Nerven.
„ 21*b. Längsschnitt durch den Sehnerveneintritt bei totaler Atrophie des Optikus.
„ 22. Atrophie bei Glaukom, vollständig.
„ 23a. Atrophie bei Glaukom im Beginn.
„ 23b. „ bei Glaukoma hämorrhagicum.
„ 24*a. Der normale Vorderkammer-Winkel.
„ 24*b. Die Verlötung des Vorderkammer-Winkels bei Glaukom.

No. 24*c. Längsschnitt durch das Sehnervenende mit glaukomatöser Exkavation
„ 24*d. Dasselbe bei vorgerückterem Glaukom, die Exkavation mehr kesselförmig.

Netzhauterkrankungen.

„ 25a. Albuminurische Netzhauterkrankung.
„ 25b. „ „ „
„ 26*a. Schnitt durch die Netzhaut bei Retinitis albuminurica.
„ 26*b u. c. Variköse Nervenfasern „ „ „
„ 27*a—c. Schnitte durch die Netzhaut bei Retinitis albuminurica.
„ 28a. Albuminurische Netzhaut-Erkrankung mit starken weissen Degenerationsherden.
„ 28b. Dasselbe mit vielen Blutungen und Neuritis.
„ 29a. Dasselbe nur wenig ausgesprochen.
„ 29b. „ „ „ „
„ 30a. Diabetische Netzhauterkrankung.
„ 30b. „ „
„ 31. Netzhautveränderungen bei perniciöser Anämie.
„ 32. Verstopfung der Arteria centralis retinae.
„ 33a. Thrombose eines Astes der Centralvene der Netzhaut.
„ 33b. Thrombose der Centralvene der Netzhaut.
„ 34. Verstopfung eines Astes der Centralarterie der Netzhaut.
„ 35. Blutung zwischen Netzhaut und Glaskörper.
„ 36. Syphilitische Arterienerkrankung der Netzhaut.
„ 36a. Syphilitische Neuro-Retinitis und Retinal-Arterien-Erkrankung.
„ 37. Pigmentdegeneration der Netzhaut.
„ 38. „ „ „
„ 39. Veränderung des Augengrundes bei angeborener Syphilis.
„ 40. „ „ „ „ „ „
„ 41. „ „ „ „ „ „
„ 42. Chorio-Retinitis, chronische.
„ 43a. Makula-Erkrankung bei Myopie.
„ 43b. „ „ „ „
„ 44a. Dasselbe im Beginn.
„ 44b. „ älter.
„ 44c. „ ganz alt.
„ 45*a. Hintere Bulbushälfte. Pigment-Degeneration der Netzhaut infolge vieljähriger Anwesenheit eines Kupfersplitters im Auge.
„ 45*b. Halbierter Bulbus mit totaler Netzhautablösung.
„ 45*c. Schnitt durch die Netzhaut bei geringer Pigment-Degeneration.

No. 45*d. Stelle aus demselben Schnitt bei stärkerer Vergrösserung.
„ 46 1. Makula-Erkrankung im Greisenalter.
„ 46 2. „ „ „ „
„ 46 3. „ „ „ „
„ 46 4. „ „ „ „
„ 47 1. Makula-Erkrankung nach Quetschung des Augapfels.
„ 47 2. „ „ „ „ „ „
„ 47 3. „ „ „ „ „ „
„ 47 4. „ „ „ „ „ „
„ 47a. Lochbildung in der Makula lutea durch Kontusion des Augapfels.
„ 48*a. Schnitt durch die Makula lutea bei deren Erkrankung infolge eines Orbitaltumors (Fall der Fig. 52a).
„ 48*b. Schnitt durch die Netzhaut bei Thrombose der Centralvene.
„ 48*c. Dasselbe, andere Stelle des Präparates
„ 49. Commotio Retinae s. Berlinsche Trübung.
„ 50. „ „ „ „ „ stärker.
„ 51. Makula-Erkrankung durch Fremdkörper im Glaskörper.
„ 52a. Makula-Erkrankung bei Tumor in der Orbita.
„ 52b. „ „ nach Schussverletzung der Orbita.
„ 53a. Eisensplitter in der Netzhaut, frisch.
„ 53b. „ „ „ „ „
„ 53c. Luftblase im oberen Teile des Glaskörpers.
„ 54a. Eisensplitter in der Netzhaut, älter.
„ 54b. „ „ „ „ „
„ 55a. Anschlagstelle eines Fremdkörpers am Augengrund.
„ 55b. Netzhautstränge (Retinitis proliferans).
„ 55c. Netzhautablösung im temporalen Teil des Augengrundes.
„ 56. Netzhautstränge und Netzhautablösung nach Stichverletzung des Augapfels.
„ 57. Netzhautablösung.
„ 58. „
„ 59. Retinitis haemorrhagica bei Gravidität.
„ 60. Retinitis circinata (Fuchs).
„ 60a. Veränderungen am Augengrund bei Leukämie.
„ 60b. Gliom der Netzhaut.
„ 61*a. Schnitt durch die Netzhaut bei perniciöser Anaemie.
„ 61*b. Flächenschnitt durch die Aderhaut bei herdförmiger Chorioiditis.

Erkrankungen der Aderhaut.

„ 62. Chorioiditis disseminata, frisch, rundliche Herde.
„ 63. „ „ alt „ „
„ 64*a. Flächenpräparat von Chorioiditis disseminata.

No. 64*b Flächenpräparat von Chorioiditis disseminata.
„ 65. Chorioiditis disseminata, frisch, landkartenförmige Herde.
„ 66a. Drusen der Glaslamelle der Aderhaut.
„ 66b. Senile Pigmentierung der Netzhaut.
„ 67a. Frische herdförmige Chorioiditis mit Retinitis und Neuritis optica.
„ 67b. Chorioiditis disseminata, alt.
„ 68. Chorioiditis durch Anwesenheit eines Zündkapselstückes im Auge.
„ 69. Miliartuberkel in der Aderhaut.
„ 70. Chronische Tuberkulose der Aderhaut.
„ 71. Pigment-Sarkom der Aderhaut.
„ 72. „ „ „ „
„ 73*a–c. Schnitte durch die Aderhaut bei Chorioiditis disseminata.
„ 74. Aderhautrisse durch Verletzung.
„ 75. Sklerose der Aderhautgefässe.
„ 76*a. Schnitt durch die Chorioidea mit Drusen der Glaslamelle.
„ 76*b. Schnitt durch die Chorioidea mit Miliartuberkel.
„ 76*c. „ „ „ „ „ „
„ 77*a—c. Bulbusschnitte mit Sarkom der Chorioidea.
„ 77*d. Schnittpräparat von Melanosarkom der Aderhaut.
„ 78a—d. Atrophie der Chorioidea am Sehnerv bei Myopie.
„ 79. Staphyloma verum bei hochgradiger Myopie.
„ 80. Hintere Vortexvenen.
„ 81. Pupillenmesser.

Die mit * (Stern) bezeichneten Figuren entstammen anatomischen Präparaten.

LIBRARY OF THE
PRESENTED
BY THE EDITOR OF
B. M. J.
BRITISH MEDICAL

Einleitung.

Die Untersuchung des Augengrundes vermittelst des Augenspiegels hat nicht nur die allergrösste Bedeutung für die Erkennung vieler Augenkrankheiten, sondern sie lässt uns auch eine ganze Menge von Erkrankungen nachweisen, die ausserhalb des Auges ihren Hauptsitz haben, sei es, dass das Gehirn oder die Nieren und das Blut- und Gefäss-System davon ergriffen sind, sei es, dass eine allgemeine Ernährungsstörung oder ein durch Infektion bedingtes Allgemeinleiden das Leben bedrohen. Offenbar bilden die grossen Lymphräume des Auges und das ungemein reich verzweigte Gefässnetz der Aderhaut mit seinem verlangsamten Blutstrom für manche im Körper befindliche Krankheitskeime und Krankheitsstoffe eine gute Stätte zur Ansiedlung und Entfaltung ihrer schädigenden Einwirkung auf die umliegenden Gewebe. Ganz besonders häufig kann dies bei Syphilis, sowohl angeborener, als erworbener beobachtet werden. Aber auch die tuberkulöse und rheumatische Durchseuchung des Körpers prägen sich oft genug am Sehorgan aus.

Deshalb reiht sich die Untersuchung des Augeninnern vermittelst des Augenspiegels unter die wichtigsten medizinischen Untersuchungsmethoden ein. Leider ist sie aber auch gleichzeitig eine der

schwierigsten. Es rührt dies einerseits davon her, dass die Handhabung des Augenspiegels, welche unserem Auge ein deutliches Bild vorführen soll, eine gewisse Schulung und Uebung erfordert, andererseits ist die richtige Deutung der Augenspiegelbilder manchmal eine gar nicht leichte Sache. Die Mannigfaltigkeit der verschiedenen Erscheinungen, die wir im Augeninnern wahrnehmen, ist eine ganz erstaunliche. Schon unter gesunden Verhältnissen ist das Bild des Augengrundes recht vielgestaltig und für den Anfänger in der Kunst des Augenspiegelns ist die Feststellung der Thatsache, dass normale Verhältnisse vorliegen, manchmal gar nicht leicht. Nennt er dann etwa den Augenhintergrund in seiner Verlegenheit „abnorm gerötet", so weiss der Erfahrene, dass er es wirklich mit einem Anfänger zu thun hat.

Noch schwieriger ist die richtige Deutung aller Abweichungen von der Norm, die am Augengrund gesehen werden können. Einfach ist die Sache allerdings für denjenigen, welcher nur die gröberen Veränderungen wahrnimmt, weil er die Handhabung des Augenspiegels nicht voll ausnützt oder weil sein Augenspiegel unvollkommen gebaut ist, oder weil sein Auge zu wenig geschult, fehlerhaft oder zu flüchtig ist. Schwierig, oft sehr schwierig, sogar für den Geübten, ist aber die Wahrnehmung und richtige Deutung aller der so mannigfachen feineren krankhaften Veränderungen am Augengrund. Da ist schliesslich wie so oft Uebung und Erfahrung der beste Wegweiser und zwar nicht nur die eigene Erfahrung, sondern auch diejenige der Anderen. Die letztere kann niedergelegt sein in den schriftlichen Beschreibungen dieser krankhaften Störungen oder in mehr oder weniger genauen Bildern.

Was die Darstellung mit Worten betrifft,

so reicht eine solche hier noch weniger aus, als in anderen ähnlich komplizierten Gebieten der Medizin, um das Gesehene einem Anderen deutlich zu machen, namentlich, wenn dieser die Sache noch nicht recht kennt. Es rührt dies davon her, dass schon die Zeichnung und Topographie dieser krankhaften Augenveränderungen eine meist verwickelte ist, noch mehr aber daher, dass die richtige Beschreibung der Färbung dieser Veränderungen grosse Schwierigkeiten bietet, ja oft unmöglich ist. Etwas mehr Weiss oder etwas mehr Rot oder Grau verändert zum Beispiel das Sehnervenbild sofort in wichtigster Weise und bekundet dem erfahrenen Auge ernste Veränderungen da, wo ein unerfahrenes noch normale Verhältnisse sieht. Es bildet deshalb auch die Untersuchung des Augengrundes mit dem Augenspiegel eine ausgezeichnete Gelegenheit, das Auge für die Wahrnehmung der feinsten Farbentöne zu schulen, was ihm dann auch für das richtige Erkennen so vieler anderer krankhafter Veränderungen am Körper sehr zu statten kommt. Farblose Bilder vom Augengrund haben daher geringen Wert. Sie können wohl die Zeichnung und die Topographie wiedergeben, sind aber, da die so wichtigen Farben fehlen, nur dem verständlich und erspriesslich, der schon eine hinlängliche Kenntnis des Dargestellten besitzt.

Wer daher die Beobachtungen Anderer verwerten und damit seine eigenen ergänzen will, muss möglichst getreu in Farben ausgeführte Bilder benützen.

Obschon wir eine grosse Zahl solcher Augengrunds-Bilder bereits besitzen, teils in den bekannten Atlanten, teils in verschiedenen Abhandlungen und Werken zerstreut, habe ich mich doch entschlossen, diesen Grundriss mit Atlas herauszugeben. Einmal sind die vorhandenen Bilder, namentlich die in der

Literatur zerstreuten, nicht jedem leicht zugänglich. Ferner aber vermissen wir nach meiner Erfahrung dort manches Bild, das der Studierende, der praktische Arzt oder der klinische Lehrer gern zum Studium oder zur Demonstration benützen möchte. Zu viele der vorhandenen Bilder geben Seltenheiten wieder, die sogar ein sehr beschäftigter Augenarzt bloss hier und da einmal sieht. Dagegen fehlen viele praktisch wichtige Darstellungen, namentlich in den verschiedenen Abarten und Stadien desselben Krankheitsprozesses. Es genügt z. B. nicht, in einem oder zwei Bildern die Veränderungen der Netzhaut und des Sehnervs bei Albuminurie oder in drei bis vier die mannigfachen Formen der chronischen Chorioiditis einem in der Sache noch Unbewanderten klarlegen zu wollen. Ich habe es daher möglichst vermieden, ganz seltene Augenspiegelbefunde abzubilden und habe dafür praktisch wichtige Bilder in möglichst grosser Zahl aufgenommen.

Die sämtlichen, hier wiedergegebenen Augenspiegel-Bilder habe ich selbst vom Lebenden im Laufe der Jahre abgezeichnet, wie ich auch die ophthalmoscopischen Originalbilder für diese Veröffentlichung alle selbst ausgeführt habe. Dabei kam mir mein Skizzenbuch[1]) sehr zu statten, weil dasselbe eine rasche Ausführung der Bilder zugleich mit möglichster Treue der verschiedenen Farbentöne in bester Weise ermöglicht. Ich habe mit Ausnahme von dreien (Fig 10b, Fig. 38 und Fig. 44a) alle Originalbilder dieses Buches vermittelst meiner Me-

---

[1]) Skizzenbuch zur Einzeichnung ophthalmoscopischer Beobachtungen des Augenhintergrundes. Sketch-Book for ophthalmoscopical observations of the fundus of the eye. Zweite Auflage in losen Blättern: Verlag von J. F. Lehmann in München 1898.

thode angefertigt und mich dabei überzeugt, dass diese die Darstellung aller Augengrundsveränderungen in bequemster, namentlich aber, was für das Abzeichnen vom Lebenden so wichtig, in raschester Weise ermöglicht.

Wer sich mit der schönen Augenspiegelkunst ganz vertraut machen will, wird dies Ziel kaum erreichen, ohne viel nach dem Lebenden zu zeichnen. Diese Erkenntnis befestigte sich in mir aufs neue bei der Herstellung der Bilder dieses Buches. Man betrachtet sich den Augengrund ganz anders genau, wenn man beabsichtigt, ihn abzubilden,[1]) namentlich wenn man auch noch die Farben wiedergeben will. Deshalb ist das Zeichnen des Gesehenen im Augenspiegelkurse ungemein fördernd. Ich muss nur immer bedauern, dass unsere Medizin-Studierenden in der Kunst des Zeichnens in der Regel so schlecht unterrichtet sind, dass man nur an wenige die Anforderung stellen darf, ein leidliches Bild zu stande zu bringen. Aber für Anfänger ist die Anfertigung eines unvollkommenen Bildes immer noch besser als gar keines.

Insbesondere schien es mir angezeigt, dem Studierenden und dem praktischen Arzte die Augengrundbilder in bequemerer Form als die bekannten Atlanten sie besitzen, zum Studium darzubieten. Es scheint mir die vom Verleger, Herrn Lehmann eingeführte Buchform für den Zweck sehr geeignet zu sein.

Die Bilder dieses Buches habe ich meistens so wiedergegeben, wie sie uns im umgekehrten Bild,

---

[1]) Skizzenbuch pag. 4. „Und auch der geübte Ophthalmoscopiker wird, wenn er nur irgendwie der Kunst des Zeichnens Herr ist, nebenbei bemerken, dass solche Skizzen ebenso sehr die Beobachtung schärfen, wie sie anderseits das Gesehene dem Gedächtnis in vortrefflicher Weise einprägen. Was man zeichnen will, muss man viel genauer betrachten . .“

d. h. bei mässiger Vergrösserung erscheinen, nachdem ich bei der nach dem Lebenden gezeichneten Originalskizze natürlich meist auch das stark vergrössernde aufrechte Bild zu Hilfe genommen. Indem so diese Figuren in nur mässiger Vergrösserung den Augengrund wiedergeben, fällt manches namentlich den Anfänger störende, für den Erfahrenen unnötige Beiwerk weg, wie z. B. alle die Glanzlichter der Retina und der Gefässe, die feine, oft unregelmässige Mosaik der Pigmentierung des Grundes etc. Die Anbringung aller dieser Einzelheiten, die uns namentlich das aufrechte Bild enthüllt, ist bei der Wiedergabe durch Lithographie eine sehr mühsame, schwer zu erreichende Sache, namentlich wenn man berücksichtigt, dass schon einfachere Bilder vom Augengrund für die lithographische Wiedergabe grosse Schwierigkeiten besitzen. Ich verlegte daher den Schwerpunkt in der Darstellung auf die ganz getreue Wiedergabe desjenigen, was das betreffende Bild als Besonderheit oder als krankhafte Erscheinung zeigen soll, also auf die Hauptsache.

In der Färbung hielt ich die Bilder so, dass sie, bei Tageslicht betrachtet, den Eindruck machen, den man bei der Besichtigung des Augengrundes vermittelst künstlichen Lichtes erhält, d. h. sie sind in den weisslichen Teilen (Sehnerv etc.) nicht so gelb gehalten, wie die Originalskizzen, die bei künstlichem Licht angefertigt werden, dies sind, wenn man damit ans Tageslicht geht. Wir halten bei künstlichem, d. h. gelbem Licht ein ganz kräftiges Gelb für weiss, so dass bei künstlichem Licht angefertigte Bilder zu gelb sind und noch im Weiss verstärkt werden müssen, wenn man bei Tageslicht durch sie denselben Eindruck bekommen soll. Die Bilder des grossen Atlas von Jäger sind in der

Färbung so gehalten, dass sie bei künstlichem Licht richtig erscheinen, dafür stört dann aber bei der Betrachtung im Tageslicht die unnatürlich gelbe Färbung der hellen Teile. Andererseits sind meine Bilder bei künstlichem Licht etwas zu weiss, was aber, wie die sämtlichen sonst gebräuchlichen Bilder darthun, ein geringer Fehler ist und viel weniger stört. Es hat auch Jäger in seinem kleineren Atlas die Bilder hinsichtlich des Weiss etwas mehr in der später üblichen Weise behandelt. Nur ist bei den Bildern Jäger's noch weiter zu berücksichtigen, dass sie mit Hilfe des lichtschwachen (Helmholtz'schen) Spiegels gemalt wurden, weshalb an der Sehnervenscheibe in manchem derselben das Grau, besonders aber das Grün auffallend stark hervortritt (z. B. bei der Darstellung des Glaukoms). Was diesen Punkt betrifft, so habe ich die Färbung so gehalten, wie sie in dem lichtstarken Spiegel erscheint, den ich aus später angegebenen Gründen bei der Untersuchung des Augengrundes fast ausschliesslich benütze.

Erklärung des Augenspiegels.

Ebenso dunkel wie die Sehöffnung (Pupille) des Auges war bis zur Erfindung des Augenspiegels durch H. von Helmholtz (1851) die Kenntnis vom Zustande des Augeninnern beim Lebenden. Was wir jetzt bei diesem in der Tiefe des Auges in schönster Klarheit und in prächtigen Farben vor uns sehen, davon hatte die Welt bis zu der segensreichen Entdeckung unseres herrlichen Instrumentes keine Anschauung. Von den meisten der damit sichtbaren krankhaften Veränderungen hatte sie auch nicht einmal eine ordentliche Kenntnis.

Warum können wir ohne Zuhilfenahme eines geeigneten Instrumentes mit unserem Blick nicht in

die Tiefe des Auges dringen? — Warum erscheint uns das Innere des Auges und die Sehöffnung schwarz, ausgenommen beim pigmentlosen Menschen oder Tiere (Albino)?

Der Grund hiefür ist genau derselbe wie beim Hineinsehen in eine Camera obscura, z. B. einen Photographierapparat, der zur Aufnahme eines Bildes bereit und vorn geöffnet ist: obschon wir wissen, dass auf dessen Hintergrund, auf der weissen empfindlichen Platte sich ein genaues farbiges Bild der vor dem Apparat befindlichen Gegenstände vorfindet, können wir doch weder von der weissen Platte, noch von dem Bilde eine Spur wahrnehmen. Wir sehen das Innere der Camera schwarz, desgleichen die Oeffnung, durch welche die Lichtstrahlen in dieselbe eintreten und die in dieser Oeffnung befindliche Linse spiegelt uns höchstens unser eigenes verkleinertes Bild wieder, gleich wie die Hornhaut des Auges dies thut.

Für denjenigen, welcher die allereinfachsten Gesetze der Optik kennt, ist es nicht schwer, sich Rechenschaft zu geben über die Schwärze der Pupille und über unser Unvermögen, ohne weiteres in ein Auge hineinzugucken. Wie in der Camera obscura die Linse, so entwirft im Auge das brechende System, eine Doppellinse, bestehend 1. aus Hornhaut samt Humor aqueus, 2. aus der Linse, ein verkleinertes, umgekehrtes Bild auf der Netzhaut. Dieses erscheint dort scharf, wenn das Auge in richtiger Weise für das Objekt eingestellt ist, dagegen unscharf, das heisst in Zerstreuungskreisen, wenn das Auge nicht richtig eingestellt ist, wie dies auch bei der photographischen Kammer der Fall ist.

Nun sagt uns eines der Gesetze der Linsenbrechung, dass Objekt und Bild in genauer Be-

ziehung zu einander stehen (reciprok oder konjugiert sind) und zwar so, dass wir beide miteinander vertauschen können, ohne dass am dioptrischen System oder den Distanzen von Objekt und Bild zu diesem etwas geändert zu werden braucht. Wenn wir in einer photographischen Kammer ein deutliches Bild von einer z. B. 1 m vor der Objektivlinse befindlichen Lichtflamme auf der auffangenden matten Glasscheibe erzielt haben und nun an die Stelle der matten Scheibe das Licht bringen, so bekommen wir (in einem dunklen Raum) an der Stelle, wo sich zuerst das Licht befand, also 1 m vor der Linse, ein deutliches Bild der Flamme, wenn wir dort nun die matte Scheibe hinhalten. Wir können also Licht und matte Scheibe vertauschen und bekommen doch, wenn wir die ursprünglichen Distanzen genau beibehalten, beidemal ein scharfes Bild des Lichtes, das erste Mal hinter der Linse, das zweite Mal vor der Linse. Also kehren die aus dem Apparate austretenden Lichtstrahlen, welche das Bild auf der matten Scheibe aussendet, alle nach der Lichtflamme zurück. Da unser Auge nun keine Strahlen aussendet, wenn wir in eine solche Kammer hineinblicken, so erhält dasselbe auch keine Strahlen zurück, wir sehen deshalb die Oeffnung der Camera mit der Objektivlinse dunkel, und in gleicher Weise sehen wir auch die Sehöffnung des Auges (Pupille), in das wir blicken, dunkel.

Sobald wir aber von unserem Auge selbst Licht ausgehen lassen, so kehren die Strahlen, welche ins untersuchte Auge getreten, auch wieder zu unserem Auge zurück, und wir sehen die Pupille des untersuchten Auges rot aufleuchten, wie diejenige des Albino. Denn die vor Erfindung des Augenspiegels gangbare Meinung, dass das Pigment des Augenhintergrundes a l l e s ins Auge fallende Licht aufsauge und dass d e s h a l b die Sehöffnung

des pigmentierten Auges schwarz erscheine, ist falsch. Es kehren, wenn wir von unserem eigenen Auge Lichtstrahlen aussenden und damit den Augengrund eines anderen normalen Auges erleuchten, da der Augengrund auch beim pigmentierten Auge nicht absolut schwarz ist, genügend Strahlen in unser Auge zurück, damit wir den Augengrund dieses anderen Auges ganz deutlich sehen. Anderseits ist die Pupille des Albino-Auges nicht deshalb rot, weil dies Auge am Grund kein Pigment hat, sondern deshalb, weil dasselbe v o r n kein solches besitzt, so dass die Lichtstrahlen auch durch die Iris, die Leder- und Aderhaut hindurch ins Auge eindringen und dieses nun nicht nur am Bildort des brechenden Systems beleuchtet ist, sondern auch in den übrigen Teilen. Für diese gilt die Reciprocität nicht; die von ihnen ausgehenden Strahlen treten nach allen Richtungen aus der Pupille des Auges heraus, daher leuchtet diese ohne weiteres in rotem Licht, rot deshalb, weil der Augengrund namentlich des Albinos (Mensch, weisses Kaninchen etc.) durch die vielen Gefässe der Aderhaut rot gefärbt ist. Wenn man bei einem Albino dieses seitlich von der Pupille durch die pigmentlosen Gewebe abnormer Weise ins Auge tretende Licht abhält und nun die Pupille besichtigt, so erscheint diese dunkel wie beim gewöhnlichen Menschen. Man kann dies dadurch bewerkstelligen, dass man dicht vor das Albino-Auge eine undurchsichtige Schale bringt, in welcher vor der Pupille eine entsprechend grosse Oeffnung sich befindet. Lässt man so bloss durch diese Oeffnung und die Pupille Licht in das Auge treten, so erscheint letztere so schwarz wie bei pigmentierten Augen.

Nun können wir vermittelst einfachster Vorrichtungen schon, am besten aber vermittelst des Augenspiegels, von unserem Auge Licht aussenden.

Schon eine einfache Glasplatte, die wir vor unser Auge halten, genügt, da sie spiegelt, um von einem seitwärts stehenden Licht ausgehende Strahlen in ein Auge zu werfen. Wenn wir ein Licht links neben den Kopf der Versuchsperson stellen und die Glasplatte, indem wir durch dieselbe nach dem linken Auge der Person sehen, etwas nach der Lampe hin drehen, bis der Reflex des Lichtes auf dieses Auge fällt, so leuchtet sofort die Pupille rot auf. (Vergl. Fig. A.) Indem die vom Licht (L) ausgehenden Strahlen zum Teil von der Glasscheibe ins Auge der Versuchsperson zurückgeworfen werden, treten sie in dieses so ein, als ob sie von einem hinter unserem Auge (vom Ort des Spiegel-

Fig. A.

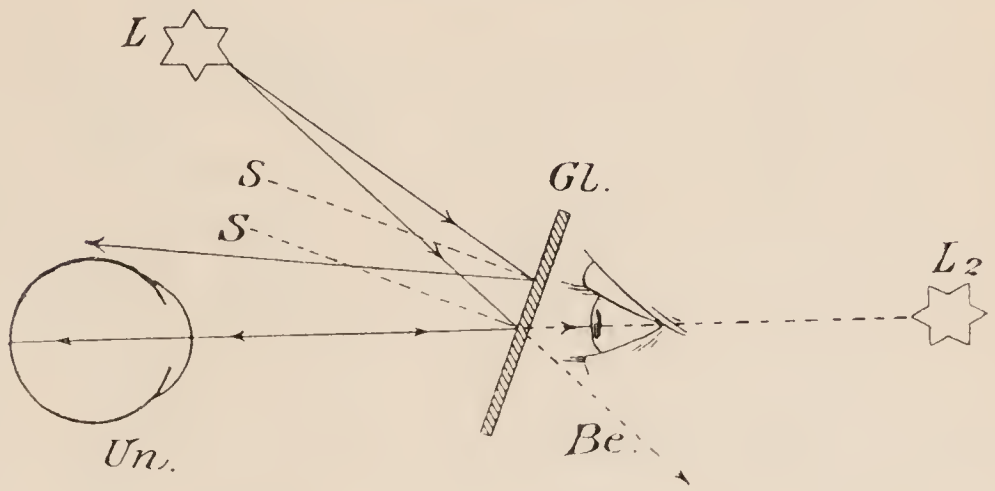

Fig. A. Beleuchtung des Auges des untersuchten *Un* mit einer Glasscheibe *Gl.* Zwei von einem Punkte des Lichtes *L* susgehende Strahlen sind gezeichnet. Beim einen sieht man, dass er, von der Glasplatte zurückgeworfen, am Auge des *Un.* vorbeigeht, der andere geht zum Teil durch die *Gl.* hindurch und für den Beobachter *Be.* verloren, zum Teil aber wird er nach dem Auge des Untersuchten *Un.* reflektiert, kehrt auf demselben Weg zurück und tritt zum Teil durch die *Gl.* ins Auge des *Be.* indem er nach dem Sbiegelbild des Aichtes L^2 zieht. *S.* Senkrechte auf *Gl.*

bildes der Lampe L_2) befindlichen Punkte herkommen würden. Indem sie nun ins untersuchte Auge eintreten, beleuchten sie den Augengrund. Ist das Auge für die Distanz des Spiegelbildes der Lampe eingestellt, so bildet sich auf dem Grund die Lampe scharf ab, ist das Auge nicht für diese Distanz eingestellt, bildet sie sich unscharf ab. Auf alle Fälle wird ein gewisser Bezirk des Augengrundes dieses Auges beleuchtet und dadurch in den Stand gesetzt, wieder Licht auszusenden. Dieses kehrt nach dem Objekt, der Lampenflamme, zurück. Da nun die Glasplatte nicht nur Licht reflektiert, sondern auch durchlässt, so tritt ein Teil der Strahlen, die aus dem untersuchten Auge zurückkehren, durch dieselbe hindurch in unser Auge, ein anderer Teil wird nach der Flamme hin zurückgeworfen und geht für uns verloren.

So erhalten wir aber nur wenig Licht in unser Auge und sehen die Pupille des anderen Auges nur schwach aufleuchten. Mehr Licht erhalten wir, wenn wir, wie Helmholtz that, mehrere solche Glasplatten auf einander legen. Immerhin ist auch so noch die Menge des in unser Auge eintretenden Lichtes eine nur geringe. Erheblich besser gerät die Sache, wenn wir erstens mehr Licht in das zu untersuchende Auge hineinsenden, wodurch der Augengrund kräftiger beleuchtet wird, also auch mehr Licht zurücksenden kann und zweitens die aus dem untersuchten Auge zurückkehrenden Lichtstrahlen ungeschwächt, das heisst durch ein Loch im Spiegel, in unser Auge eintreten lassen.

Man hat deshalb bald an Stelle des Plattensatzes von Helmholtz einen eigentlichen Spiegel benützt, der viel mehr Licht ins Auge warf. Schabte man in dessen Mitte an einer kleinen Stelle den Belag ab, so hatte man die Oeffnung, welche die

auf den Spiegel zurückkehrenden Lichtstrahlen ins Auge des Untersuchers durchtreten liess. Noch mehr Licht ins Auge des Untersuchten und in das eigene Auge erhält man, wenn man einen Konkavspiegel nimmt, der das Licht konzentrierter ins untersuchte Auge wirft und wenn man ferner den Spiegel an einer kleinen Stelle ganz durchbohrt, weil dann die zurückkehrenden Strahlen noch ungehinderter durch den Spiegel treten und in unser Auge gelangen können.

Schon mit dem lichtschwachen Helmholtz'schen Augenspiegel, noch bequemer mit dem etwas lichtstärkeren, aber auch noch lichtschwachen Planspiegel, am besten aber mit dem lichtstarken Hohlspiegel können wir nun in einem damit beleuchteten Auge den sonst nicht sichtbaren Hintergrund deutlich wahrnehmen. Da der belichtete Grund Lichtstrahlen aussendet und diese in besagter Weise in unser Auge treten, so können wir natürlich in unserem Auge ein deutliches Bild des untersuchten Augengrundes bekommen. Es wird jetzt der Augenhintergrund des untersuchten Auges zum leuchtenden Objekt, das wir unter Umständen wie ein beliebiges anderes Objekt der Aussenwelt ohne weiteres sehen. Genauer gesagt, sehen wir aber hiebei den Augengrund so, wie wenn wir einen Gegenstand mit einem Vergrösserungsglas betrachten. Das brechende System des untersuchten Auges bildet eine Lupe, mit der wir die einzelnen Teile des Augengrundes des untersuchten Auges unter starker Vergrösserung sehen. Bei gewissen Augen müssen wir allerdings noch weitere Hilfsmittel in Anwendung bringen, wenn wir mit dieser bis jetzt beschriebenen Methode den Augengrund eines anderen Auges deutlich sehen wollen.

Man nennt diese Methode der Untersuchung

die „direkte“ oder die „im aufrechten Bild“. Direkte heisst man sie deshalb, weil ein normales Auge ein anderes normales oder übersichtiges Auge damit ohne weiteres zu untersuchen im stande ist, „im aufrechten Bild“ deshalb, weil wir den Augengrund damit aufrecht wie ein gewöhnliches Objekt der Aussenwelt sehen.

1. Die Untersuchung im aufrechten Bild.

Ohne gewisse Hilfsmittel, durch die wir den Gang der aus dem untersuchten Auge tretenden Lichtstrahlen ändern, ist aber diese Art der Untersuchung häufig unmöglich. Damit gelangen wir zu einer weiteren, sehr wertvollen Eigentümlichkeit der Augenspiegeluntersuchung.

Wir können nämlich vermittelst des Augenspiegels nicht bloss die Dinge wahrnehmen, die am Augenhintergrund zu sehen sind, sondern wir können auch die brechende Kraft und den Bau des untersuchten Auges damit auf das genaueste ausmessen und zwar, was sehr wertvoll, ohne dass wir an die Angaben des Untersuchten gebunden sind, also in ganz objektiver Weise. Wir benützen dabei unser Auge, das brechende System des untersuchten Auges und allfällige zu Hilfe genommene Sammel- oder Hohlgläser wie optische Instrumente und berechnen dann auf einfachste Weise die optische Leistungsfähigkeit des beobachteten Auges.

Um dieses zu verstehen, müssen wir uns zunächst vergegenwärtigen, wie bei einem normalen, einem kurzsichtigen und einem übersichtigen Auge die Lichtstrahlen, die wir mit dem Spiegel hineinwerfen, wieder das Auge verlassen.

Gemäss dem früher Gesagten kehren diese Lichtstrahlen allemal an den Ort zurück, von dem

sie herkommen, für den also das betreffende Auge eingestellt ist, also z. B. zu der Lichtflamme, die 1 Meter vor dem Auge befindlich fixiert wird. In diesem Fall ist das Auge auf 1 Meter Distanz eingerichtet oder akkommodiert. Ist das Auge normalsichtig (emmetrop) und akkommodiert es nicht, so ist es bekanntlich für Unendlich, d. h. für parallele Lichtstrahlen eingerichtet, gemäss seinem Bau. Es bilden sich also auf dessen Grund alle Objekte, die paralleles Licht aussenden, die also weit entfernt sind, ohne weiteres deutlich ab. Genügend weit entfernt sind sie in Anbetracht des kleinen Durchmessers der Pupille schon bei einem Abstand von 3—5 Meter vom Auge, d. h. es ist der Fehler schon unendlich klein, den wir begehen, wenn wir die so weit herkommenden Lichtstrahlen als Parallel in Rechnung setzen. Wenn also ein normalsichtiges Auge in die Ferne blickt oder in 3—5 Meter Entfernung befindliche Objekte ansieht, so treten die Lichtstrahlen, welche der belichtete Augengrund aussendet, auch in die Ferne zurück, sie sind folglich ebenfalls zu einander parallel. (Vgl. Fig. B.) Daraus ergibt sich, dass wenn wir mit der beschriebenen Methode im aufrechten Bild das Auge eines Emmetropen untersuchen, die aus dessen Auge tretenden Lichtstrahlen ohne weiteres auf dem Hintergrund unseres Auges ein deutliches Bild entwerfen, wofern wir unserseits dabei in die Ferne blicken, d. h. uns für parallele Lichtstrahlen einrichten. Würden wir dabei auf kurze Entfernung fixieren statt in die Ferne, so würden wir kein scharfes Bild bekommen, den Augengrund des Anderen also nur ganz unscharf sehen. Da wir uns nun, um in ein Auge hineinzublicken, so viel als möglich demselben annähern müssen, ähnlich wie wenn wir durch ein Schlüsselloch in ein Zimmer hinein sehen wollen, so fällt es

etwas schwer, dabei zugleich in die Ferne zu blicken. Es bildet dies für viele anfänglich eine grosse Schwierigkeit bei der richtigen Ausführung der Untersuchung im aufrechten Bild.

Es ist aber die Beachtung dieses Punktes ganz unerlässlich für die richtige Ausmessung der brechenden Verhältnisse eines Auges. Mit anderen Worten: es muss das untersuchende Auge, sobald es den Brechzustand (Refraktion) eines anderen Auges messen will, seine Akkommodation vollständig erschlaffen lassen, weil die durch die Akkommodation bedingte Zunahme der brechenden Kraft unseres Auges nicht zu berechnen wäre. Wir können unseren Akkommodationsaufwand nämlich nur berechnen, wenn wir wissen, auf welche Distanz wir unser Auge einstellen, also für welchen Gang (Divergenz) der in unser Auge gelangenden Lichtstrahlen dasselbe eingerichtet ist. Bei der Untersuchung im aufrechten Bild hingegen suchen wir ja eben den Gang der Lichtstrahlen, die aus dem Auge heraustreten, zu bestimmen, da wir ihn nicht kennen.

Aus dem Gesagten ergibt sich auch bereits, dass wir im ferneren den brechenden Zustand unseres eigenen Auges genau kennen müssen, wenn wir damit das Auge des Untersuchten ausmessen wollen. Ist der Beobachter normalsichtig (emmetrop), so sieht er, wie gesagt, den Augengrund des Untersuchten ohne weiteres deutlich. Ist er kurzsichtig (myop), so sieht er ihn unscharf, wie er auch unscharf alles sieht, was paralleles Licht aussendet, also entfernt von ihm ist. Damit er die entfernten Gegenstände deutlich sieht, setzt der Kurzsichtige seine Brille mit Hohlgläsern (Konkavgläsern) auf. Also muss der Kurzsichtige auch für die Untersuchung im aufrechten Bild ein korrigierendes Glas aufsetzen oder es hinter der Spiegelöffnung befestigen, wenn er den Augengrund eines Normalsichtigen deutlich sehen will.

Ist der Beobachter übersichtig (hypermetrop), so befindet er sich bei der direkten Art der Untersuchung genau im gleichen Fall, wie wenn er in die Ferne sieht: er muss, da sein Auge für paralleles Licht nicht gebaut ist, sein korrigierendes Sammel- (Konvex-) Glas aufsetzen oder aber akkommodieren. Letzteres ist nicht erlaubt, also muss er das seine Hypermetropie vollständig deckende Glas bei der Untersuchung zu Hilfe nehmen, resp. hinter dem Spiegelloch befestigen. Dieses korrigierende Glas muss seine Uebersichtigkeit vollständig ausgleichen, damit er nicht noch einen unbekannt grossen Teil seiner Hypermetropie durch eigene Akkommodation decken muss. Dies ist nun ein schwieriger Punkt für die Hypermetropen, da diese so sehr gewohnt sind, ihren optischen Fehler durch die Akkommodation auszugleichen, dass sie schwer diese gewohnte Akkommodationsleistung nun sofort an das korrigierende Glas abgeben. Sie akkommodieren, auch wenn sie das korrigierende Sammelglas vor das Auge halten, nach wie vor, wenigstens um einen gewissen Teil, weiter und sind dann dergestalt überkorrigiert. Es pflegt dies namentlich bei stärkerem Grade der Uebersichtigkeit der Fall zu sein, so lange die Akkommodation noch recht kräftig ist, also in jüngeren Jahren.

Stärkere Hypermetropen müssen daher oft, wenn sie auf objektivem Wege den Brechzustand eines zu untersuchenden Auges bestimmen wollen, zu einer anderen Art der Refraktionsmessung, also entweder zur Bestimmung im umgekehrten Bild nach Schmidt-Rimpler oder zur Schattenprobe ihre Zuflucht nehmen. Von diesen beiden Methoden wird später die Rede sein.

Wir haben bis jetzt angenommen, der Untersuchte sei normalsichtig, der Beobachter normalsichtig oder kurzsichtig oder übersichtig. Wie ver-

hält sich nun die Sache, wenn ein Auge mit abnormer Brechung untersucht wird? — Da müssen wir zunächst feststellen, wie bei Myopie oder Hypermetropie die Strahlen, die vom belichteten Augengrund ausgehen, das Auge verlassen. Wir setzen wieder voraus, dass diese abnormen Augen in die Ferne sehen, damit ihre unberechenbare Akkommodation wegfällt. Sie dürfen so wenig wie das normalsichtige Auge akkommodieren, wenn wir ihre Refraktion messen wollen.

Messung des kurzsichtigen Auges.

Wenn nun ein kurzsichtiges Auge nicht akkommodiert, so ist es für einen Punkt eingestellt, der in endlicher Entfernung vor ihm liegt und zwar um so näher am Auge, je stärker die Kurzsichtigkeit ist. Man nennt diesen Punkt Fernpunkt (punctum remotum). Es ist dies der entfernteste Punkt, bis zu dem dies Auge noch deutlich sieht. Nur solche Strahlen, die von diesem Punkte ausgehen, werden in der Netzhaut des akkommodationslos in die Ferne sehenden Auges zu einem deutlichen Bilde vereinigt. Strahlen, die von einem entfernteren Punkte herkommen, vereinigen sich vor der Netzhaut dieses Auges, und auf der Netzhaut entsteht ein ganz verschwommenes Bild. Vor der Netzhaut statt in der Netzhaut, wie beim normalen Auge, liegt hier das Bild entfernter Gegenstände deshalb, weil das kurzsichtige Auge, was meist der Fall ist, zu lang ist (vgl. Fig. D) oder weil die Linse zu starke brechende Kraft hat. Will ein kurzsichtiges Auge scharf in die Ferne sehen, so kann es sich nur dadurch helfen, dass es ein zerstreuendes (konkaves) Glas vorsetzt. Dieses schwächt dann die Brechung im myopischen Auge so, dass der Bildpunkt weiter von der Linse des Auges ab und in die Netzhaut rückt.

Betrachten wir umgekehrt wie in einem solchen myopischen Auge die Strahlen, welche von einem beleuchteten Bezirk des Augengrundes ausgehen, das Auge verlassen, nachdem sie das brechende System zurück durchlaufen haben. Sie werden, wenn das Auge akkommodationslos in die Ferne sieht, nach dem Fernpunkt ziehen, also konvergieren (vgl. Fig. D), da der Fernpunkt in endlicher Entfernung vor dem Auge liegt (a' b' Fernpunktsebene). Befindet er sich in 1 Meter Distanz vom Auge, so beträgt die Myopie 1 Meterlinse (Dioptrie), und der Fehler wird in diesem Fall durch eine Linse korrigiert, die 1 Meter Brennweite hat. Befindet sich das punctum remotum in 0,5 Meter vor dem Auge, so ist der Fehler doppelt so gross, das korrigierende Glas ist doppelt so stark, also zwei Meterlinsen, zwei Dioptrieen, ein Glas, das 0,5 Meter Brennweite hat. Beim Fernpunktsabstand von $^1/_4$ m = 25 cm beträgt die Myopie das vierfache = 4 Dioptrieen, und das korrigierende Glas hat $^1/_4$ m = 25 cm Brennweite u. s. f. — In letzterem Falle korrigiert z. B. das Konkavglas von 4 D. mit 25 cm Brennweite die Kurzsichtigkeit deshalb, weil, wenn dieses Glas dicht vor das Auge gehalten wird, es die aus Unendlich, also parallel anlangenden Strahlen so divergent macht, dass sie vom Fernpunkt, 25 cm vor dem Auge befindlich, herzukommen scheinen, für den das Auge ja eingerichtet ist. Denn ein Hohlglas von 4 D. lässt parallele, auf dasselbe treffende Lichtstrahlen so divergent austreten, als ob sie vom Brennpunkt des Glases = 25 cm weit herkommen würden.

Es konvergieren also die aus dem myopischen Auge tretenden Lichtstrahlen nach dem Fernpunkt. Befindet sich nun ein normalsichtiges Auge hinter dem Augenspiegel, so sieht es nichts vom Augengrund, denn für konvergente Licht-

Fig. B.

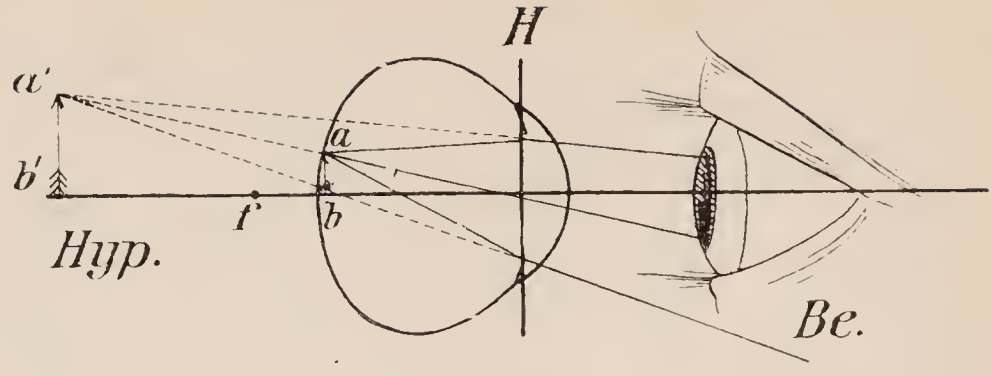

Fig. C.

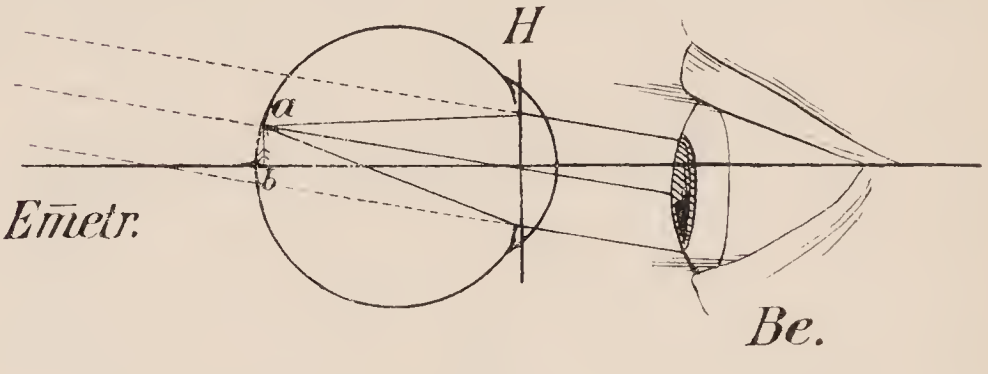

Fig. D.

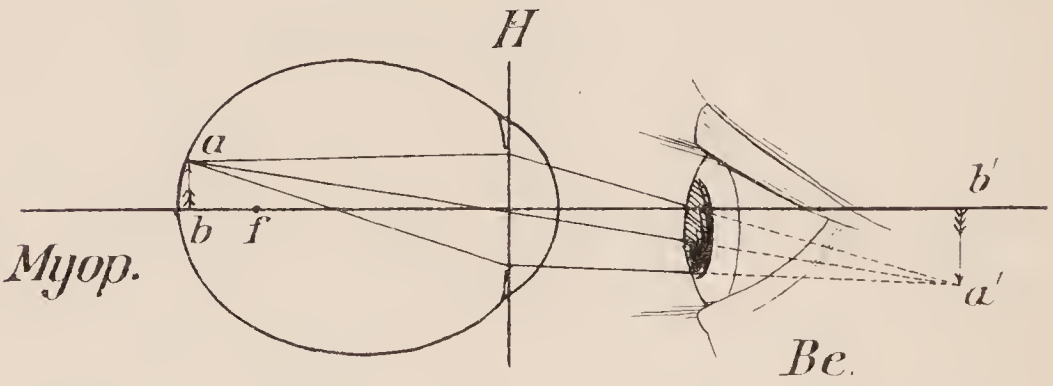

Fig. *B C D.* Untersuchung im aufrechten Bilde bei Hypermetropie, Emmetropie, Myopie des Untersuchten. Es sind jeweilen drei von einem leuchtenden Punkt des Augengrundes ausgehende Strahlen gezeichnet. Dieselben treten bei Hyp. divergent, bei Emmetr. parallel, bei Myop. konvergent aus dem Auge. *f* der hintere Brennpunkt. *H* Hauptebene des dioptrischen Systems des untersuchten Auges. *Be.* Beobachter. Der Augen-Spiegel ist weggelassen.

strahlen ist es nicht eingerichtet. Konvergente Lichtstrahlen kommen auch ohne weiteres gewöhnlich nicht vor. Also muss das untersuchende Auge ein Hilfsglas hinter dem Spiegel anbringen und

zwar wird dies dasjenige Glas sein, das die Myopie des untersuchten Auges vollständig korrigiert, d. h. die aus dem Auge tretenden Strahlen parallel macht. Für parallele Lichtstrahlen ist ja das normalsichtige Auge eingerichtet. Man findet also auf diese Weise die Myopie des untersuchten Auges, wenn man das schwächste Konkavglas aufsucht, mit dem man den Augengrund des untersuchten Auges noch deutlich sieht. Man muss deshalb das schwächste Konkavglas suchen, weil man nur so seine eigene Akkommodation ganz ausschaltet. Man würde nämlich auch noch mit einem stärkeren Konkavglas deutlich sehen, aber nur dadurch, dass man dabei durch Akkommodation so viele Dioptrieen ausgleicht, um wie viele das betreffende Glas zu stark ist.

Ist der Beobachter auch myopisch, so braucht er, um den Augengrund eines anderen Myopen deutlich zu sehen, ein Konkavglas, das seine eigene Myopie und die des Anderen korrigiert. Findet er z. B. als schwächstes Glas, mit dem er noch deutlich den betreffenden Augengrund sieht, dasjenige von 5 Dioptrieen, und hat er selbst eine Kurzsichtigkeit von 2 Dioptrieen, so hat der Andere 3 D. Myopie.

Ist der Beobachtende dagegen übersichtig, sagen wir 2 Dioptrieen, und findet er als korrigierendes Glas Konkav 5 D., so muss er seine Hypermetropie noch hinzuzählen, der Untersuchte hat dann 7 D. Myopie. Ein Emmetrope würde in diesem Fall konkav 7 brauchen, besagter Hypermetrope braucht aber nur 5, weil sein korrigierendes Konvexglas von 2 Dioptrieen die Wirkung eines Konkavglases von 2 D. aufhebt. Er würde auch — 7 brauchen, wenn er z. B. mit seiner korrigierenden Brille von 2 D. durch den Augenspiegel sehen würde. Es ist aber besser, hinter dem Spiegel nur eine Linse zu haben. So braucht

er denn statt — 7 nur — 5, um den Myopen zu korrigieren.

Messung des übersichtigen Auges.

Während wir bis jetzt den Fall betrachtet haben, dass das untersuchte Auge emmetropisch oder myopisch war, bleibt uns nun noch die Möglichkeit übrig, dass es hypermetropisch ist.

Wir haben zuerst wieder uns klar zu machen, wie aus einem solchen Auge die Lichtstrahlen h e r a u s t r e t e n, wenn wir mit dem Augenspiegel hineinleuchten. Das übersichtige Auge ist im akkommodationslosen Zustand weder für parallele noch für divergente Lichtstrahlen eingerichtet, sondern für k o n v e r g e n t e (vgl. Fig. B), d. h. es werden bloss solche auf seiner Netzhaut zu einem deutlichen Bilde vereinigt. Wenn parallele Lichtstrahlen in dasselbe eintreten, so werden sie h i n t e r der Netzhaut erst bei f zum Bild vereinigt und zwar deshalb, weil entweder die Axe des hypermetropischen Auges zu kurz ist oder weil sein brechendes System zu schwach ist, z. B. deshalb, weil die Linse ganz fehlt. Ob das eine oder andere der Fall, es ist immerhin im Verhältnis zur Axe das brechende System des hypermetropischen Auges ungenügend und bedarf zur Korrektion der Verstärkung. Diese kann sich das übersichtige Auge selbst geben, indem es durch Akkommodations-Anstrengung die Linse stärker brechend macht und dadurch das Bild nach v o r n in die Netzhaut rückt. Zum Unterschied vom normalsichtigen Auge muss das übersichtige schon akkomodieren, um in die Ferne zu sehen. Will es dies nicht, so kann durch Vorsetzen eines Konvexglases dasselbe erreicht werden. Der Uebersichtige pflegt in der Regel nicht seinen ganzen Fehler durch ein Glas zu korrigieren, sondern nur einen Teil und korrigiert den

Rest selbst. Es ist bei jugendlichen Hypermetropen sogar, da die Akkommodation bei diesen noch kräftig, gar nicht möglich, die ganze Uebersichtigkeit durch korrigierende Gläser aufzufinden, so lange dieselben fixieren. Sobald sie ein Objekt betrachten, akkommodieren sie auch zugleich um einen bestimmten Betrag und nehmen nur ein Konvexglas an, das einem Bruchteil ihrer Uebersichtigkeit gleichkommt. Diesen Teil nennt man die manifeste Hypermetropie des Betreffenden, während der Teil, welcher durch die Akkommodation gedeckt und verdeckt bleibt, die latente Hypermetropie des Betreffenden heisst. Je mehr beim Altwerden die Akkommodationskraft abnimmt, um so mehr nimmt die manifeste Hypermetropie zu. Wird die Akkommodation durch Alter oder ein Medikament (Atropin, Homatropin) ganz beseitigt, so tritt die totale Hypermetropie erst zu Tage.

Nun bietet gerade die Untersuchung im aufrechten Bild die willkommene Möglichkeit, die totale Hypermetropie eines Menschen auf einfachste Weise, d. h. ohne künstliche Lähmung der Akkommodation herauszubringen. Wenn nämlich der Hypermetrope, auch der jugendliche, nicht fixiert, also z. B. im Dunkelzimmer in die Ferne schaut, während wir mit dem Augenspiegel in sein Auge hineinsehen, so akkommodiert er nicht, und die Lichtstrahlen treten nun so aus dem Auge heraus, wie dies dem Bau des Auges entspricht, also divergent. Sie divergieren um so mehr, je stärker die Hypermetropie ist, je näher also der negative, hinter dem Auge liegende Fernpunkt dem Auge liegt. Wenn ein Auge eine solche Hypermetropie besitzt, dass es bloss für Strahlen eingerichtet ist, die nach einem Punkt konvergieren, der 0,5 Meter hinter der Hauptebene dieses Auges liegt, so wird der Fehler durch ein Konvexglas korrigiert, dessen Brennweite 0,5 Meter beträgt. Es ist dies ein Glas

von 2 D. Die Hyp. beträgt 2 D. Müssen die Strahlen, um in der Netzhaut vereinigt zu werden, stärker konvergieren, z. B. nach einem Punkt, der bloss 25 cm hinter der Hauptebene des Auges liegt, befindet sich also der Fernpunkt 25 cm = $^1/_4$ Meter hinter dem Auge, so ist der Fehler doppelt so gross, die Hypermetropie beträgt 4 Dioptr. und so stark muss auch das voll korrigierende Glas sein, falls der Betreffende nicht um 4 D. für die Ferne akkommodiert. Wenn wir also diesem Auge + 4 vorhalten, so geben wir den aus der Ferne anlangenden Lichtstrahlen die für das Auge nötige Konvergenz. Denn ein Sammelglas von 4 D., das wir dicht ans Auge halten, lässt parallele Strahlen so ins Auge treten, dass sie nach dem Brennpunkt des Glases = 25 cm und zugleich nach dem Fernpunkt des Auges konvergieren, wobei wir die Distanz der Linse vom Auge resp. dessen Hauptebene als gering vernachlässigen können.

Dieses selbe Korrektionsglas macht die aus dem Auge divergent austretenden Lichtstrahlen parallel, da sie vom Brennpunkt des Glases herkommen. Annähernd dasselbe ist der Fall, wenn wir das Korrektionsglas hinter der Spiegelöffnung anbringen. Der in dieses Auge blickende Normalsichtige sieht nun ohne weiteres den Augengrund des Hypermetropen deutlich. Freilich könnte er ihn auch ohne Korrektionsglas sehen, er müsste dann aber akkommodieren und zwar im Betrag von 4 Dioptrieen im angeführten Beispiel. Es wäre dies aber ein Fehler, sofern die Messung richtig ausfallen soll.

Ist nun der Beobachter a u c h hypermetropisch, so muss er sein eigenes Korrektionsglas mit demjenigen, das der Untersuchte braucht, kombinieren. Um den Fehler des Letzteren zu bestimmen, muss

er von dem Sammelglas, das er schliesslich findet, sein eigenes Korrektionsglas abziehen. Dabei thut er beim Aufsuchen des Korrektionsglases hinter dem Augenspiegel gut, das stärkste zu suchen, mit dem er den Augengrund noch deutlich sehen kann, weil er so sicherer ist, dass er nicht selbst noch mit seiner Akkommodation eine gewisse Menge Hyp. deckt.

Ist der Beobachter dagegen myop., so braucht er ein schwächeres Korrektionsglas, als der Normalsichtige, weil er mit seinem eigenen Fehler den des Untersuchten ausgleicht. Ist er z. B. für Strahlen eingestellt, die aus einer Distanz von 20 cm herkommen (Myopie 5 D.), so ist er zugleich (ohne Akkommodation) eingestellt für die aus dem Auge eines Hypermetropen von 5 D. austretenden Strahlen und braucht folglich für diesen kein Glas. Die Hypermetropie des Untersuchten kommt dann gleich der Myopie des Beobachters. Braucht der myope Beobachter ein Konvexglas, so muss er zum Werte desselben in Dioptrieen die Zahl der Dioptrieen seiner Myopie hinzuzählen. Braucht er z. B. bei 3 Dioptrieen Myopie Konvex 3 zum Besichtigen des Augengrundes eines Andern, so hat dieser Hypermetropie 6 D. Braucht ein Myop von 7 Dioptrieen dabei bloss 3 Dioptrieen Konkav, so hat der Untersuchte 4 D. Hypermetropie.

Damit der in diesen Dingen noch nicht Geübte sich zurechtfindet, möge er sich vor allem merken (vgl. Fig. B C D), dass aus dem emmetropischen untersuchten Auge die Strahlen parallel austreten, dagegen aus dem myopischen konvergent und aus dem hypermetropischen divergent und dass umgekehrt ein akkommodationsloses beobachtendes Auge bei Emmetropie auf parallele

Lichtstrahlen eingestellt ist, ein myopisches auf divergente und ein hypermetropisches auf konvergente.

Im ferneren lässt sich das eben Auseinandergesetzte in folgende allgemeine Regeln kleiden:

Braucht ein nicht normalsichtiger (ametroper) Beobachter zur deutlichen Wahrnehmung des Augengrundes eines Andern

1) ein Glas, das gleichnamig seiner eigenen Ametropie, aber grösser an Dioptrieenzahl als diese, so hat er die Zahl seiner eigenen Dioptrieen vom gefundenen Glas abzuziehen,

2) ist das gleichnamige gefundene Glas um 1 bis x Dioptrieen schwächer als seine eigene Ametropie, so besitzt der Untersuchte 1 bis x Dioptrieen des entgegengesetzten Refraktionsfehlers. (Beispiele: Hat Be. M. 6,0 und braucht — 5,0, so hat Un. H. 1,0. Braucht er 4,0, so hat Un. H. 2,0 u. s. w. Hat Be. H. 4,0 und braucht + 3,0, so hat Un. M. 1,0 etc.);

3) ist das gefundene Glas ungleichnamig der Ametropie des Beobachters, so besitzt der Untersuchte die entgegengesetzte Refraktion wie der Beobachter, und zwar ist die Grösse derselben gleich der Dioptrieenzahl des gefundenen Glases plus der Dioptrieenzahl des Refraktionsfehlers des Beobachters. (Beispiele: Hat Be. M. 5,0 und braucht + 3,0, so hat Un. = H. 8,0, oder hat Be. H. 3,0 und braucht — 2,0, so hat Un. = 5,0.)

Für die genaue Refraktionsbestimmung eines Auges ist nun noch folgendes zu beachten. Wir haben die dioptrischen Verhältnisse für denjenigen Ort des Augengrundes festzustellen, mit dem am

deutlichsten gesehen wird, das heisst für die Macula lutea resp. die Fovea centralis der Netzhaut. Damit erwächst uns die Aufgabe, diese Stelle des Augengrundes bei der Messung des Brechzustandes eines Auges scharf zu sehen. Nun wird diese Aufgabe aber dadurch etwas schwierig, dass die Macula lutea am schwersten zu sehen ist, weil, wenn wir dieselbe besichtigen, die Pupille des untersuchten Auges sich zusammenzieht und zugleich das Spiegelbild der Flamme, das die Cornea liefert, uns hier am meisten stört. Ferner ist es nicht ganz leicht, die Schärfe des Wahrgenommenen genau zu beurteilen, wenn wir die Macula lutea ins Auge fassen. Denn es fehlt hier eine gröbere Zeichnung, es fehlen im Bild namentlich die Retinalgefässe, weil sie hier sehr dünn geworden. Man sieht nichts als eine ganz feine Tüpfelung des Grundes, beruhend auf der etwas ungleichmässigen Pigmentierung der Zellen des Pigmentepithels der Netzhaut. Je dunkler hier der Grund, um so gleichmässiger pflegt er zu sein und um so weniger erlaubt er eine genaue Einstellung. Allerdings sieht man bei dunkler Färbung hier, wenigstens bei jüngeren Leuten, eine kleine, helle Sichel oder einen kleinen, hellen Ring, beruhend auf Reflexion des Lichtes am Grunde der centralen Netzhautgrube. Dieser Reflex liegt zwar etwas vor der Netzhaut, doch so wenig, dass dies für die Messung nicht in Betracht kommt. Wo der Foveareflex nicht in dieser Weise benutzt werden kann, weil er nicht deutlich genug vorhanden, sucht man am besten eines der Gefässe auf, die vom Sehnerv nach der Macula lutea hinziehen, oder eines, das von oben oder unten her gegen die Macula hinläuft.

Der Anfänger thut gut, zunächst sich an den temporalen (schläfenwärts liegenden) Rand der Sehnervenscheibe zu halten, der eine kräftige Zeichnung

besitzt und namentlich wegen der über ihn weg gegen die Macula ziehenden Gefässe (vergl. Fig. 1, 4 etc.) die Messung in verschiedenen Längskreisen (Meridianen) des Auges gestattet.

Damit kann man auch den sog. Astigmatismus eines Auges messen.

Messung des Astigmatismus.

Mit diesem Namen bezeichnet man den Zustand abnormer Brechung des Auges, der darauf beruht, dass eine oder mehrere der brechenden Flächen nicht kugelförmig oder schwach parabolisch, sondern in einer Richtung stärker als in der darauf senkrechten gekrümmt sind. Wenn ein Strahlenbündel, das von einem Lichtpunkt ausgeht, auf eine brechende Fläche trifft, die in allen Meridianen die gleiche Krümmung besitzt (z. B. eine Kugelfläche, wie sie unsere Glaslinsen besitzen), so werden bekanntlich alle diese Strahlen wieder in einem Punkte vereinigt (abgesehen von denjenigen, die zu nahe dem Rand der Linse auftreffen, sog. Randstrahlen). Fällt aber das Strahlenbündel auf eine Fläche, die horizontal eine

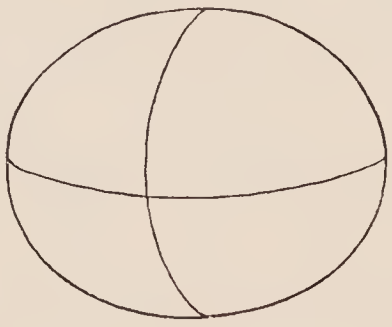

Fig. E. Brechende Fläche mit schwächer gekrümmtem horizontalem, stärker gekrümmtem vertikalem Meridian.

schwächere Krümmung besitzt als senkrecht (vergl. Figur E), so bricht der senkrechte Meridian die Strahlen, die in einer senkrechten Ebene auf ihn auftreffen, stärker als der horizontale Längskreis. Also liegt der Vereinigungspunkt für den ersteren näher an der brechenden Fläche als der für letzteren. Die Fläche hat zwei Brennpunkte, und ein von einem Lichtpunkt ausgehendes („homocentrisches") Strahlenbündel wird hinter derselben nirgends in einem Punkte vereinigt — daher der Name Astigmatismus (von ἀ privativum und τὸ στίγμα, der Punkt.) Da nur dann von einem brechenden System ein deutliches Bild erzeugt wird, wenn jedem Objektpunkt ein Bildpunkt entspricht, so dass ein dem Objekt geometrisch ähnliches Bild erzeugt wird, so ergibt sich, dass eine astigmatische Fläche keine deutlichen, sondern verzerrte Bilder liefert. Es entstehen auf der Netzhaut eines astigmatischen Auges also verzerrte Bilder, gleichviel ob die Hornhaut oder die Linse die abnorme Krümmung besitzt, und umgekehrt sieht der ein solches Auge besichtigende Beobachter auch die Zeichnung des Augengrundes (Sehnervenscheibe, Gefässe der Netzhaut etc.) unscharf, verschwommen, auch wen er alle möglichen sphärischen Linsen zu Hilfe nimmt. Er müsste eine Linse zu Hilfe nehmen, die bloss in einer Richtung eine Krümmung hat, ein sogenanntes Cylinderglas. Hat dieses in vertikalem Sinn keine, in horizontalem dagegen eine entsprechende positive Krümmung, so gleicht es z. B. in dem Fall, der oben gewählt wurde (vgl. Fig. E.), die abnorm schwache horizontale Krümmung dieser brechenden Fläche aus. Es gibt Augenspiegel, die auch das Einsetzen solcher Cylindergläser erlauben. Es ist dies aber nicht dringend erforderlich zur Ausmessung des Astigmatismus. Bei einiger Uebung gelingt es meist un-

schwer, die Refraktion für jeden einzelnen Meridian zu messen.

Dabei muss man sich aber folgendes genau merken. Der senkrechte Meridian einer sphärischen oder sphärisch-cylindrischen (astigmatischen) Linse zeichnet im Bilde nicht die senkrechten Linien eines Objektes, sondern die wagrechten und der horizontale nicht die horizontalen Linien, sondern die senkrechten Linien. Wenn ich also mit dem Augenspiegel am Augengrund die horizontal von der Sehnervenscheibe nach der Macula ziehenden Gefässe scharf sehe, so habe ich die Refraktion des senkrechten Meridians des brechenden Systems dieses Auges bestimmt. Für die senkrecht verlaufenden Gefässe (z. B. die von oben oder unten in die Macula ziehenden) oder für die ein kurzes Stück annähernd senkrecht verlaufende temporale Begrenzung der Sehnervenscheibe brauche ich dann, wenn ich sie auch scharf sehen will, ein anderes Glas. Dieses entspricht der Refraktion des horizontalen Meridians des brechenden Systems.

Aehnlich verfährt man, wenn die Hauptmeridiane nicht vertikal und horizontal, sondern schief stehen, was auch vorkommt. Man sieht dann z. B. mit einem bestimmten Glas wohl die schief nach aussen-oben ziehenden Gefässe in der Nähe des Sehnervs deutlich, dagegen ganz unscharf oder gar nicht die nach aussen-unten verlaufenden. Für diese muss alsdann ein anderes Glas gesucht werden, mit dem aber anderseits nun die nach aussen-oben ziehenden Gefässe verschwommen erscheinen. Bei der Messung des Astigmatismus ist es ganz besonders nötig, dass das beobachtende (und natürlich auch das untersuchte) Auge nicht akkommodiert.

Auch darf speziell bei dieser Messung nicht schief durch das korrigierende Glas gesehen werden.

Es ist dies überhaupt möglichst zu vermeiden, sonst kann man Astigmatismus da finden, wo keiner vorhanden ist und unter Umständen einen Astigmatismus korrigieren, ohne dass man es merkt. Wenn man nämlich schief durch ein gewöhnliches (sphärisches) Glas hindurchblickt, so entsteht auch ungleiche Brechung im Sinne des regulären Astigmatismus, wie wir ihn hier besprochen.

Es bleibt noch zu bemerken übrig, dass man auch von unregelmässigem Astigmatismus spricht. Dieser entsteht dann, wenn eine brechende Fläche ganz unregelmässige Krümmung z. B. höckerige Oberfläche besitzt. Dadurch entsteht ein unscharfes Bild, das sich durch gar kein Mittel auf die Dauer scharf gestalten lässt. Meist sind Unebenheiten der Hornhaut Schuld daran, denen meist auch mehr oder weniger starke Trübungen entsprechen. Diese Störungen in der Hornhaut kann man vermittelst seitlicher Beleuchtung (s. unten) meist erkennen.

Im ferneren ist bei der Messung der Refraktion mit dem Augenspiegel im aufrechten Bild zu berücksichtigen der Abstand der Augen des Beobachters und des Untersuchten von einander.

Dieser Abstand soll immer so kurz wie möglich sein, weil sonst die korrigierende Linse des Spiegels in zu grosse Distanz vom Auge des Untersuchten gerät und dadurch ihren brechenden Wert ändert. Wenn ein Kurzsichtiger sein Konkavglas vom Auge abrückt, so verliert es an brechender Kraft, umgekehrt wird ein Konkavglas stärker, wenn es vom Auge abgerückt wird (weshalb alte Leute ihre Brille oft, um sie zu verstärken, unten auf die Nase setzen statt oben).

Ganz besonders ist der dadurch entstehende Fehler bei starken Linsen zu beachten, während er

bei schwachen als zu klein ruhig vernachlässigt werden darf, um so mehr, als die dem Ametropen zu verordnende Brille auch in einiger Distanz vor dem Auge sich befinden wird.

Bei starken Linsen muss man sich also daran erinnern, dass das Korrektionsglas, welches mit dem Augenspiegel gefunden wird, um so mehr zu stark ist, je mehr man bei Myopie vom Auge entfernt bleibt, und bei Hypermetropie umgekehrt desto mehr zu schwach ist, je mehr man das Sammelglas vom untersuchten Auge entfernt hält. Die Myopie des Untersuchten ist also in diesem Falle schwächer, die Hypermetropie stärker als das Glas des Augenspiegels.

Die Grösse des ophthalmoskopischen Gesichtsfeldes.

Eine möglichst grosse Annäherung an das Auge des Untersuchten ist auch deshalb geboten, weil dabei das Hineinblicken in das Auge durch die verhältnismässig enge Pupille erleichtert wird. Man überblickt auf einmal, ohne dass man genötigt ist, die Stellung des beobachtenden und untersuchten Auges zu ändern, einen grösseren Bezirk des Augengrundes, wenn man sich der Pupille möglichst nähert. Das ophthalmoskopische Gesichtsfeld wird dadurch grösser. Ist die Pupille sehr eng, so kommt man damit allein freilich nicht aus, man muss dann die Pupille erweitern, zunächst, wenn dies noch nicht geschehen, dadurch, dass man ins zweite Auge des Untersuchten gar kein Licht fallen lässt oder dann durch medikamentöse Erweiterung der Sehöffnung vermittelst Homatropin in 2% oder Euphthalmin in 5% Lösung, wovon 2—3 Tropfen, innerhalb 5 Minuten eingetropft, meist genügen, um in 20 Minuten die ge-

wünschte Erweiterung zu erzielen. Atropin ist zu diesem Zwecke möglichst zu vermeiden, da die Wirkung dieses Medikamentes zu lange andauert und durch dasselbe Drucksteigerung (Glaucom), eine schlimme Erkrankung hervorgerufen werden kann, namentlich bei älteren Leuten.

Je grösser die Uebung des Beobachters, um so weniger häufig muss er diese Dilatation der Pupille bei normalen Augen vornehmen, ausgenommen es sei die Gegend der Macula lutea ganz genau zu besichtigen. Hiefür ist, namentlich bei älteren Leuten, da diese gewöhnlich engere Pupillen haben als jugendliche Personen, die Erweiterung oft unerlässlich. Aus gleichen Gründen wie bei der Pupille darf auch die Oeffnung im Spiegel nicht zu klein sein, sie ist am besten 3,5 mm weit.

Die Grösse des am Augengrund auf einmal zu überblickenden Bezirkes hängt ferner ab von der Refraktion des Untersuchten. Am grössten ist dieser Bezirk bei Hypermetropie, wobei, wie wir gesehen, die Strahlen divergent aus dem Auge treten, kleiner bei Emmetropie, noch kleiner bei Myopie mit konvergent austretenden Strahlen.

Im übrigen ist das ophthalmoskopische Gesichtsfeld bei der Untersuchung im aufrechten Bilde namentlich auch abhängig von der Grösse der Lichtflamme, die man zur Untersuchung benützt, namentlich wenn man den lichtstarken Konkavspiegel benützt, der auch zur Untersuchung im umgekehrten Bild, von dem bald die Rede sein wird, gebraucht wird, also mit etwa 16 cm Brennweite. Mit einem solchen Spiegel erhält man sehr oft auf dem Grund des Auges das umgekehrte Flammenbild und sieht nur in dessen Bereich deutlich. Anfänger namentlich thun deshalb gut, die

Lampenflamme, die sie zur Untersuchung benützen, nicht zu klein zu nehmen.

Will man einen grösseren Bezirk gut beleuchten, so kann man auch einen Konkavspiegel von ganz kurzer Brennweite nehmen. Doch kompliziert dieser dritte Spiegel das Instrument unnötig.

Damit gelangen wir zur Wahl des Spiegels für das aufrechte Bild. Man kann hiebei, abgesehen von dem eben erwähnten ganz starken Konkavspiegel, der sich mehr für Anfänger eignet, entweder den lichtschwachen Planspiegel oder aber den lichtstarken Konkavspiegel von ca. 16 cm Brennweite, den man auch für das umgekehrte Bild braucht, benützen. Zur Untersuchung der Macula-Gegend ist der letztere, da dieselbe wegen ihrer dunkleren Färbung meist wenig Licht zurücksendet, entschieden vorzuziehen. Der lichtschwache Spiegel beleuchtet dieselbe etwas zu wenig, obschon bei dessen Anwendung andererseits die Pupille wegen der geringeren Blendung etwas weiter bleibt.

II. Die Untersuchung im umgekehrten Bilde.

Diese Methode, welche auch die indirekte genannt wird, ist von Rüte zuerst angegeben worden. Sie beruht darauf, dass man mit einem lichtstarken Spiegel den Augengrund beleuchtet und vermittelst eines starken Sammelglases (13—20 D. stark), das man in dessen Brennpunkt-Abstand, also in 7,5 bis 5 cm Entfernung vor das untersuchte Auge hält, die aus dem Auge tretenden Lichtstrahlen auffängt und zu einem reellen, umgekehrten Bilde vereinigt (vergl. Fig. F., wobei zu bemerken, dass der Raumverhältnisse halber im Bild die Linse etwas näher an das untersuchte Auge gerückt ist und ebenso das Auge des Beobachters). Der Beobachter, welcher bei dieser

Fig. F.

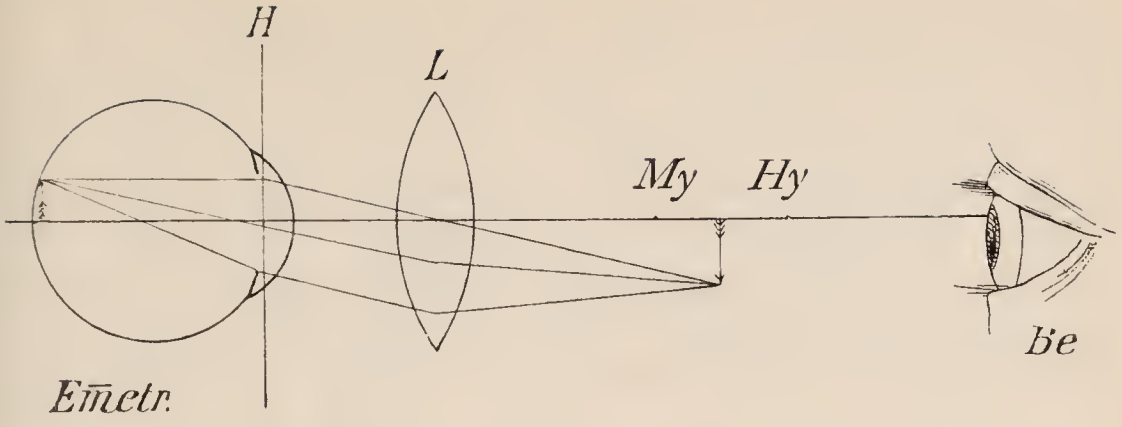

Fig. F. Untersuchung eines Emmetropen im umgekehrten Bilde. Die parallel aus dem Auge tretenden Lichtstrahlen werden von der Sammellinse *L* in deren Brennebene zu einem umgekehrten reellen Bilde vereinigt, das der Beobachter *Be* ohne weiteres wahrnimmt. *H* Hauptebene. *My* und *Hy* der Ort, wo bei gewisser Myopie und Hypermetropie das umgekehrte Bild zu stande kommen würde. Der Spiegel ist weggelassen.

Untersuchungsweise sich in grösseren Abstand vom Untersuchten begibt, kann dieses von der Sammellinse entworfene Bild, indem er durch das Loch des Spiegels blickt, genau sehen. Dabei muss er auf dieses Bild akkommodieren, sich also in seiner deutlichen Sehweite (25—30 cm) von demselben befinden.

Bei einem stark kurzsichtigen Auge kann auf gleiche Weise der Beobachter schon ohne Hilfsglas ein umgekehrtes Bild des Augengrundes des Untersuchten erhalten, wie sich aus Fig. A (S. 20) ergibt. Es treten bei einem solchen Auge die Lichtstrahlen nämlich so konvergent aus, dass sich in der Fernpunktsdistanz dieses Auges ein umgekehrtes reelles Bild entwickelt. Wenn man also beim einfachen Hineinleuchten in ein Auge beim Hindurchblicken durch das Spiegelloch in der rot schimmernden Pupille z. B. Gefässverästelungen oder Teile des Sehnervs deutlich sieht und zwar

im umgekehrten Bilde, so hat dieses Auge starke Kurzsichtigkeit. Ob dieses in der Pupille sichtbare Bild des Augengrundes ein umgekehrtes oder ein aufrechtes ist, erkennt man daran, dass bei ersterem das betreffende Gefässstück sich in der Pupille nach links verschiebt, wenn der Beobachter mit seinem Kopfe sich nach rechts bewegt. Es muss dies jeweilen genau untersucht werden, bevor man die Diagnose auf Myopie stellt. Denn es können bei einfachem Hineinleuchten auf einige Distanz in der Pupille auch Teile eines aufrechten Bildes gesehen werden. Dies ist dann der Fall, wenn das untersuchte Auge stark übersichtig ist, weil dann die Strahlen divergent austreten (wie Fig. B zeigt). Es ist dabei aber wegen der grossen Distanz vom Untersuchten das Gesichtsfeld nur klein, man sieht nur einen kleinen Abschnitt des Augengrundes und das Gesehene verschiebt sich in der Pupille des Untersuchten gleichsinnig mit dem Kopfe des Beobachters.

Vermittelst der vorgehaltenen Sammellinse kann man nun bei jedem Auge ein umgekehrtes Bild hervorrufen, d. h. jedes Auge gleichsam zu einem kurzsichtigen machen. Nur wird bei den verschiedenen Brechzuständen das umgekehrte Bild näher oder weiter von der Hilfslinse zu stande kommen. Ist das untersuchte Auge emmetrop, so wird, da aus einem solchen die Lichtstrahlen parallel austreten, das umgekehrte Bild in der Brennebene der Hilfslinse liegen, näher der Linse aber bei Myopie (z. B. bei My in Fig. F) und weiter als im Brennpunkt bei Hypermetropie (z. B. bei Hy in Fig. F). Der Beobachter muss also, wenn er seine Akkommodation nicht ändern will, etwas mit dem Kopfe zurückgehen, wenn er ein stark hypermetropisches Auge so untersucht. Gewöhnlich aber ändert man besser die Akkommodation, d. h. man richtet sich

auf den etwas näher dem Beobachter liegenden Bildort ein.

Die Hilfslinse muss bei dieser Untersuchungsart so gehalten werden, dass sie annähernd um ihre Brennweite von der Ebene der Pupille des Un. absteht. Dann verschwindet die Pupille resp. die Iris gänzlich, und man hat im ganzen Bereich des Sammelglases nur das Bild des Augengrundes. Je grösser das Glas, um so mehr überblickt man demnach auf einmal vom Augengrund, es ist also die

Grösse des Gesichtsfeldes

beim umgekehrten Bilde namentlich abhängig von der Flächengrösse der Hilfslinse, dann aber auch von der Refraktion des Untersuchten und von der Brennweite der Hilfslinse. Je grösser die Kurzsichtigkeit des Untersuchten, um so grösser ist das ophthalmoskopische Gesichtsfeld, je grösser die Hypermetropie desselben, um so kleiner ist der auf einmal zu überblickende Bezirk des Augengrundes. — Je mehr die Hilfslinse dem Auge genähert werden kann, d. h. je stärker sie ist, um so mehr aus dem Auge tretende Lichtstrahlen kann sie (der Fläche nach) aufnehmen, um so grösser ist also das Gesichtsfeld. Endlich hängt selbstverständlich auch beim umgekehrten Bilde die Grösse des zu überblickenden Gebietes, wie beim aufrechten Bild, von der Grösse des Bezirkes ab, der am Augengrund durch den Spiegel beleuchtet wird. Dieser Bezirk ist bei der Untersuchung im umgekehrten Bilde viel grösser als bei derjenigen im aufrechten Bild. Er ist auch stärker beleuchtet, da man bei dieser Untersuchungsart am besten einen Hohlspiegel benützt, also mit lichtstarkem Spiegel untersucht. Während die Pupillenweite beim aufrechten Bild das Gesichtsfeld stark beeinflusst, ist dies beim umgekehrten

Bilde viel weniger der Fall, d. h. man kann auch bei recht enger Pupille den Augengrund noch deutlich wahrnehmen, dagegen verliert durch Verengung der Pupille das Bild stark an Licht und wird deshalb schliesslich undeutlich, wenn die Pupille zu eng wird. Fassen wir das Gesagte zusammen, so ergibt sich, dass die Untersuchung im umgekehrten Bilde oder die indirekte Methode folgende Vorzüge vor der direkten Methode besitzt: 1. grössere Distanz vom Untersuchten, wodurch die Untersuchung für den Un. und Be. angenehmer und für letzteren leichter wird, 2. grösseres Gesichtsfeld, so dass ein viel grösseres Gebiet des Augengrundes auf einmal überblickt werden kann, 3. Entbehrlichkeit von Korrektionsgläsern am Spiegel, 4. Möglichkeit der Untersuchung auch bei enger Pupille. — Dagegen sehen wir bei der indirekten Methode den Augengrund unter viel schwächerer Vergrösserung. Darin liegt ein Hauptunterschied der beiden Methoden.

Vergrösserung im aufrechten und umgekehrten Bilde.

Die Vergrösserung, unter der wir im aufrechten Bilde den Augengrund des untersuchten Auges sehen, hängt von verschiedenen Bedingungen ab: 1) von der Refraktion des untersuchten und des untersuchenden Auges, 2) von der Distanz zwischen untersuchtem und untersuchendem Auge, 3) von der Distanz des korrigierenden Glases vom untersuchten Auge. — Für Emmetropie wurde die Vergrösserung schon von v. Helmholtz,*) dann u. a. auch von Mauthner**) durch Berechnung und zwar als eine $14^1/_3$fache festgestellt. Durch direkte Messung an einem toten Auge, das wäh-

*) v. Helmholtz, Handbuch der physiologischen Optik. 2. Aufl. p. 217.

**) Mauthner, Lehrbuch der Ophthalmoskopie p. 177,

rend des Lebens in dieser Richtung genau geprüft worden war, fand L. Weiss*) annähernd denselben Wert: 15,6.

Bei Hypermetropie ist die Vergrösserung im allgemeinen eine geringere, bei Myopie eine grössere als bei Emmetropie, vorausgesetzt, dass das corrigierende Glas 3 Centimeter vor dem untersuchten Auge sich befindet. Beruht die Hypermetropie auf abnorm geringer brechender Kraft, z. B. Linsenlosigkeit (Aphakie), so ist die Vergrösserung geringer als bei Hypermetropie infolge zu kurzer Axe und bei Myopie mit Achsenverlängerung eine geringere als bei Myopie, die aus einer stärkeren Brechkraft des brechenden Apparates entsprungen (Mauthner l. cit. p. 185).

Bei Hypermetropie ist die Vergrösserung geringer, wenn das korrigierende Glas vom untersuchten Auge weiter absteht, umgekehrt bei Myopie grösser, wenn es weiter absteht (Mauthner, ebenda).

Im umgekehrten Bilde hängt die Vergrösserung vor allem von der Stärke der Hilfslinse ab: je stärker dieselbe ist, um so geringer ist die Vergrösserung (um so grösser aber das Gesichtsfeld). Nach v. Helmholtz (l. cit. p. 218) erhalten wir (bei Zugrundlegung des Listing'schen schematischen Auges) 3malige Vergrösserung, wenn die Hilfslinse eine Stärke von 22 Dioptrieen (Brennweite 45 mm) hat und eine 4malige, wenn wir eine Linse von 16,6 Dioptr. (60 mm Brennweite) gebrauchen. Auch hier kommt die Refraktion des untersuchten Auges in Betracht. Ist dasselbe hypermetrop, so ist die Vergrösserung etwas stärker und umgekehrt bei Myopie etwas schwächer. Nach Mauthner (l. cit. p. 230) ist die Vergrösserung stärker bei Hypermetropie wegen zu kurzer

*) L. Weiss, Arch. f. Ophthalmologie, 23. Bd.

Augenaxe als bei derselben Hypermetropie infolge schwächerer brechender Kraft des dioptrischen Systems und umgekehrt bei Axenmyopie geringer als bei derselben Myopie infolge stärkerer Brechkraft des dioptrischen Systems.

Während also im aufrechten Bild der Augengrund dem beobachtenden Auge unter beträchtlicher, d. h. 12-**14**-20facher Vergrösserung erscheint, ist diese bloss eine 2-**4**-8fache, wenn im umgekehrten Bild mit der Konvexlinse von 17 D., die für dieses Bild sich am meisten empfiehlt, untersucht wird.

Dagegen bietet, wie gesagt, die indirekte Methode den Vorteil, dass das Gesichtsfeld grösser ist, woraus sich ergibt, dass am besten zum Zweck einer möglichst raschen Orientierung zuerst im umgekehrten Bild untersucht wird, dem dann zum genaueren Studium und zur Ausmessung der Refraktion das stärker vergrössernde aufrechte Bild nachfolgt.

Es kann die Brechung eines Auges auch vermittelst des umgekehrten Bildes gemessen werden, am besten nach der Methode von Schmidt-Rimpler,*) weil bei dieser der Beobachter seine Akkommodation gar nicht erschlaffen zu lassen braucht, was ja vielen, namentlich den Hypermetropen, so schwer fällt. Vermittelst eines besonderen Apparates wird hiebei die Lage des umgekehrten Bildes des Augengrundes aufgesucht resp. der Abstand dieses Bildes von der Hilfslinse (vgl. Fig. F). Dabei kommt noch das S. 9 Gesagte in Rechnung: wenn wir von einer Lichtflamme Strahlen ausgehen lassen, so kehren dieselben aus dem Auge wieder zu der Lichtflamme zurück, falls es auf dieselbe eingestellt ist. Akkommodiert ein untersuchtes Auge dabei nicht, so können wir also vermittelst einer solchen Lichtflamme seine akkommodationslose Einstellung, d. h. seine Refraktion, aufsuchen. Zunächst macht man vermittelst einer vorgesetzten starken Konvexlinse das Auge auf alle Fälle kurzsichtig, so dass die aus dem Auge tretenden Strahlen sich vor dem Auge zum umgekehrten Bilde vereinigen, z. B. bei Emmetropen

*) Schmidt-Rimpler, Augenheilkunde und Ophthalmoskopie, 6. Aufl. S. 196.

mit vorgesetztem + 10,0 in 10 cm vor der Hilfslinie. Als Lichtflamme benützt man dann nicht eine richtige Flamme, sondern das mit dem Augenspiegel entworfene umgekehrte reelle Lichtbild einer solchen, die seitwärts vom Un. steht. Sobald man nun, indem man mit dem Spiegel vor- und zurückgeht und dabei durch das Spiegelloch blickt, das erwähnte, umgekehrte Spiegelbild der Flamme sich scharf auf dem Augengrund abbilden sieht, so weiss man, dass Netzhaut und Flammenbild genau konjugiert sind und demnach das Flammenbild, dessen Distanz vom Spiegel wir sofort messen können, sich im Fernpunkt des untersuchten Auges befindet, falls dieses Auge wirklich in die Ferne sieht, also akkommodationslos ist. Wenn wir aber den Fernpunkt eines myopischen Auges kennen, so kennen wir auch seine Refraktion. Diese Methode von Schmidt-Rimpler gibt aber nur dann ein genaues Resultat, wenn der Untersuchte nicht akkommodiert, was er dabei aber sehr gern thut, namentlich sobald man das Flammenbild auf die Makulagegend lenkt, also deren Refraktion, wie man doch thun sollte, zu messen versucht. Will man nicht die Akkommodation des Un. durch ein Medikament lähmen, so ist man genötigt, die Refraktion für die zwischen Makula und Sehnerv befindliche Netzhaut zu messen.

Sowohl im aufrechten wie im umgekehrten Bilde kann man ferner

die Bestimmung von Unebenheiten am Augengrunde

vornehmen, sogar dieselben messen, wenn man im aufrechten Bilde genau zu untersuchen versteht. Es kommt nämlich vor, dass die Sehnervenscheibe nach hinten ausgehöhlt ist, so dass sich an Stelle derselben eine mehr oder weniger tiefe Grube vorfindet. Ebenso wichtig wie diese Veränderung des Sehnervs ist eine andere, bei der dieser als ein mehr oder weniger hoher Hügel ins Auge hereinragt. Ferner kommt es vor, dass am Augengrund eine Neubildung oder ein Fremdkörper etc. in den Glaskörperraum vorragt. Besteht nun in einem solchen Auge für die Netzhaut z. B. Emmetropie, so wird der Grund der Grube, da er weiter zurück, vom brechenden System des Auges abliegt, Myopie zeigen. Ragt der Sehnerv geschwollen als

Hügel vor, so wird, wenn die Retina neben dem Hügel Emmetropie hat, die Kuppe des Hügels Hypermetropie besitzen, weil dort die Distanz bis zur Linse geringer ist. (vgl. Fig. B. S. 20). Oder es kann für die Netzhaut neben dem Sehnerv z. B. Hypermetropie 5,0, für den Grund der Sehnervenexcavation M. 5,0 gefunden werden, dann besteht für die beiden Orte eine Refraktionsdifferenz von 10 D., und es würde, wenn man hienach rechnen würde, sich ein Tiefenunterschied von 3,47 mm ergeben. Auf gleiche Weise könnte man z. B. auch die Hervorragung eines geschwellten Sehnervs oder einer Geschwulst messen. Man hätte für je 1 D. Refraktionsdifferenz 0,34 mm in Rechnung zu bringen.

Im umgekehrten Bilde macht sich die Sache etwas anders. Hier stellt man Unebenheiten dadurch fest, dass man das Konvexglas vor dem Auge leicht hin- und herbewegt, ohne dass man aber das fixierte Objekt am Augengrund, z. B. die Sehnervenscheibe, einen Moment aus dem Auge verliert. Ist nun der Sehnerv ausgehöhlt, so sieht man den Rand der Grube sich vor deren Abgrund gleichsinnig mit dem Konvexglas hin- und herbewegen. Bildet der Sehnerveneintritt einen Hügel, so wackelt bei Hin- und Herbewegung des Hilfsglases die Kuppe des Hügels hin und her. Mit anderen Worten: es verschiebt sich jeweilen ein dem Beobachter näher liegender Ort vor dem weiter entfernt liegenden in gleicher Richtung wie das Konvexglas. Diese Erscheinung wird als parallactische Verschiebung bezeichnet. Wer die Untersuchung im aufrechten Bilde gut beherrscht, kann übrigens auch bei dieser Methode von dem Vorgang der parallactischen oder perspectivischen Verschiebung Nutzen ziehen, um Unebenheiten am Augengrunde festzustellen. Wenn man bei guter Annäherung an das zu untersuchende Auge mit dem Kopfe etwas hin- und hergeht, sieht man ähnliche

Verschiebungen von Dingen, die in verschiedenen Ebenen liegen. Man kann so schon ganz geringe Tiefenunterschiede am Augengrund wahrnehmen, z. B. ein Loch in der Retinamitte (Fig. 47 a) etc.

Es bleiben nun noch zwei Untersuchungsmethoden zu besprechen übrig, bei denen man ebenfalls eine grössere Distanz vom untersuchten Auge innehält, und die man beide am besten vermittelst eines planen, also lichtschwachen Spiegels vornimmt, obschon auch lichtstarke Hohlspiegel gebraucht werden können.

Die Untersuchung im durchfallenden Licht

ist eine sehr einfache, aber sehr wichtige Untersuchung, die wir mit dem Augenspiegel vornehmen, am besten, bevor die bis jetzt geschilderten Methoden angewandt werden. Sie zeigt uns nämlich auf das deutlichste allfällige Trübungen der brechenden Medien, also der Cornea, des humor aqueus, der Linse und des Glaskörpers. Wenn man mit einem Hohl- oder noch besser Plan-Spiegel einfach ins Auge hineinleuchtet, indem man durch die Spiegelöffnung blickt, so sieht man im rotschimmernden Pupillarbereich solche Trübungen als dunkle Schatten, weil die vom Augengrund zurückkehrenden Strahlen durch diese Trübungen aufgehalten werden, ähnlich, wie wir irgend welche (auch weiss gefärbte) undurchsichtige Objekte dunkel sehen, wenn wir sie vor eine leuchtende Fläche halten. Man sieht also auch die weisslichen Trübungen des grauen Linsen-Staares auf diese Weise sehr deutlich, besser als auf jede andere Art, und wenn man die Methode noch dadurch verfeinert, dass man zur Vergrösserung eine mässig starke Lupe beifügt, indem man hinter dem Spiegelloch + 8,0 bis + 18,0 anbringt, so kann man aufs bequemste die allerfeinsten Trübungen in oder an der Horn-

haut wahrnehmen, z. B. äusserst feine Gefässreiserchen oder die so feinen Beschlagspunkte auf der Rückseite der Cornea bei Iritis und Cyclitis. Dabei muss man sich natürlich dem Auge entsprechend annähern, damit man das zu beobachtende Objekt innerhalb der Brennweite der hinter dem Spiegel befindlichen Sammellinse bringt.

Ebenso können die wichtigen Glaskörperflocken vermittelst des einfach durchfallenden Lichtes am deutlichsten gesehen werden, und zwar ist für diese der lichtschwache Spiegel besonders empfehlenswert. Während Trübungen der Hornhaut bei Rechts- oder Linkswendung des Auges sich vor der Pupille, Linsentrübungen sich mehr oder weniger hinter der Pupille verschieben, aber nur so weit, als das Auge sich bewegt, haben die Glaskörperflocken grössere Bewegungsbogen (Exkursion), so dass, wenn man ein damit behaftetes Auge sich rasch hin- und herbewegen lässt, die Trübungen sich noch weiter bewegen, auch wenn das Auge wieder still steht.

Die Schattenprobe oder Skiaskopie,

von ihrem Entdecker Cuignet seiner Zeit Keratoskopie genannt, auch als Pupilloskopie, Retinoskopie bezeichnet, kann ebenfalls mit dem Planspiegel am besten ausgeführt werden. Sie ermöglicht, in einfachster Weise, die leicht zu erlernen ist, den Brechzustand des Auges festzustellen. Für alle diejenigen, welche beim aufrechten Bilde mit der geschilderten Art der Refraktionsbestimmung nicht zum Ziel kommen, namentlich bei der Bestimmung des Astigmatismus, ist die Schattenprobe, falls sie nicht den Apparat von Schmidt-Rimpler benützen wollen, sehr empfehlenswert. Sie muss aber ebenfalls geübt werden und hat auch ihre unbequemen Seiten.

Man sucht bei der Schattenprobe, ähnlich wie bei der Methode von Schmidt-Rimpler, die Fernpunktslage eines Auges auf, unter Umständen ebenfalls mit Hilfe eines Konvexglases, das den Fernpunkt in bequeme Entfernung, d. h. zwischen Beobachter und Untersuchten bringt. Dies ist namentlich nötig bei schwacher Myopie und bei Uebersichtigkeit. Man sucht so eine Fernpunktslage von etwa 20—40 cm herbeizuführen. Dabei orientiert man sich nun für die Feststellung der optischen Verhältnisse des untersuchten Auges nicht nach einem Bild, das am Augengrund des Untersuchten entworfen wird, sondern nach der Bewegung, den der von einer Lichtflamme beleuchtete Bezirk am Augengrund ausführt, wenn man denselben vermittelst einer Drehung des Spiegels wandern lässt. Der Spiegel beleuchtet dabei den erwähnten Fleck am Augengrund des Untersuchten und indem man durch das Spiegelloch blickt, sieht man in der Pupille des Untersuchten den erwähnten erleuchteten Bezirk ebenfalls wandern.

Nun ist zunächst zu merken, dass, wenn man mit einem Planspiegel das Licht einer seitwärts stehenden Flamme ins Auge des Untersuchten wirft, das belichtete Feld am Augengrund des Untersuchten von oben nach unten wandert, wenn man den Spiegel von oben nach unten dreht oder es wandert von rechts nach links, wenn man den Spiegel von rechts nach links dreht. Den Spiegel von rechts nach links drehen heisst ihn so drehen, als wollte man seinen Reflex zuerst aufs rechte, dann aufs linke Auge des Untersuchten werfen.

Das belichtete Feld am Augengrund des Untersuchten wandert also immer in gleicher Richtung, in welcher der Planspiegel gedreht wird oder, wie man auch sagt, gleichnamig mit dessen Drehung.

In der Pupille des Untersuchten sieht man nun aber das belichtete Feld (resp. den dasselbe begrenzenden Schatten) nicht immer in derselben Richtung wandern, wie die Wanderung am Augengrund stattfindet, nämlich dann nicht, wenn man sich mit seinem Auge ausserhalb des Fernpunktes des untersuchten Auges befindet. In diesem Falle (also bei starker Myopie) treten nämlich die Strahlen aus dem untersuchten Auge konvergent aus und kreuzen sich im Fernpunkt, wodurch sich die Wanderung umkehrt: es wandert also bei Myopie der Schatten in der Pupille ungleichnamig wie der Spiegel sich dreht (nach rechts, wenn der Spiegel nach links gedreht wird). Aber nicht bei jedem Myopiegrad geschieht dies, sondern nur bei solcher Myopie, deren Fernpunktsabstand, wie gesagt, kürzer ist als die Distanz, in der wir uns mit dem Spiegel vom Auge des Untersuchten befinden, also bei starker Myopie. Wenn wir uns z. B. mit dem Spiegel 50 cm vom untersuchten Auge befinden, so ist, wenn der Schatten ungleichnamig wandert, Myopie von mehr als 2 D. ($\frac{1,0}{0,5}$ = 2,0) vorhanden.

In gleicher Richtung wie die Spiegeldrehung wandert hingegen das Lichtfeld in der Pupille des Untersuchten, wenn man sich mit seinem Auge innerhalb des Fernpunktes des untersuchten Auges befindet, also bei schwacher Myopie oder Emmetropie oder dann, wenn der Fernpunkt hinter dem untersuchten Auge liegt, also bei Hypermetropie. Es wandert dann das Lichtfeld z. B. nach links, wenn man den Spiegel nach links dreht.

Befindet sich dagegen der Beobachter mit seinem Auge resp. seiner Pupille genau am Orte des Fernpunktes des untersuchten Auges, so sieht es gar keine Wanderung des beleuchteten

Teiles in der Pupille des Untersuchten, sondern es wird die Pupille mit einem Schlag dunkel oder hell. Nun misst man, sobald diese Erscheinung bei Vor- und Zurückgehen mit dem Kopf sich deutlich zeigt, mit einem Bandmass die Entfernung zwischen beiden Augen, womit die Fernpunktslage und damit die Refraktion gefunden ist, falls der Untersuchte dabei nicht akkommodiert hat. Verschwindet z. B. die Wanderung bei 20 cm Distanz des beobachteten Auges vom Auge des Untersuchten, so hat das letztere Myopie 5,0 D. $\frac{1}{2}\frac{0}{0}\frac{0}{} = 5{,}0$).

Wandert Licht und Schatten in der Pupille gleichnamig, so befindet sich der Beobachter innerhalb des Fernpunktes und rückt nun entweder mit seinem Kopfe, indem er immer den Spiegel hin- und herdreht, ab, bis die Wanderung aufhört, oder er setzt eine Konvexlinse vor das untersuchte Auge, welche, wie schon eingangs erwähnt, den Fernpunkt in eine für die Messung bequeme Entfernung vom untersuchten Auge, also auf etwa 30—40 cm Distanz künstlich hereinrückt.

Bei der Wahl dieser Hilfslinse hat man noch folgendes zu berücksichtigen: Wandert gleichnamig das Lichtfeld in der Pupille rasch und wird es von einem flachen Bogen begrenzt, so handelt es sich um schwache Myopie, Emmetropie oder schwache Hypermetropie. Man nimmt dann ein schwaches Konvexglas, etwa + 3. Wandert das Lichtfeld in der Pupille langsam und wird es von einem stark gekrümmten Kreisbogen begrenzt, so handelt es sich um starke Hypermetropie, und man nimmt ein starkes Konvexglas zu Hilfe und bringt dieses dann in Rechnung. Findet man z. B. mit + 7,0 den Fernpunkt in 33 cm, so hat man es natürlich nicht mit Myopie 3,0 zu thun ($\frac{1}{3}\frac{0}{3}\frac{0}{} = 3{,}0$), sondern mit Hypermetropie 4,0. Man wird sich nämlich sagen, die

Myopie 3,0 ist durch 3 Dioptrien der Korrektionslinse künstlich hervorgerufen. Mit dem Rest derselben von 4 Dioptrien aber würde der Fernpunkt des Untersuchten nach unendlich verlegt, sein Fehler daher ausgeglichen.

Man kann die Schattenprobe auch mit dem gewöhnlichen Konkavspiegel ausführen, nur ist dann die Wanderung des Schattens in der Pupille gerade umgekehrt, also gleichnamig, wenn der Beobachter ausserhalb des Fixationspunktes und ungleichnamig, wenn er innerhalb desselben oder wenn Hypermetropie vorhanden ist. Man kann dann auch so verfahren, dass man auf 1 m 20 cm Distanz vom Untersuchten sich begibt und die Wanderung beobachtet. Ist die Bewegung gleichnamig mit der Spiegeldrehung, so besteht Myopie von 1 Dioptrie oder mehr. Nun hält man dem Untersuchten in steigender Stärke Konkavgläser vor, bis man ein Glas hat, mit welchem die Wanderung des Schattens resp. Lichtfeldes umkehrt. Dieses Glas verlegt den Fernpunkt des untersuchten Auges über 1 Meter (1 Dioptrie) hinaus, das letzte Glas *n* D., mit dem der Schatten noch gleichnamig mit dem Spiegel wanderte, korrigierte bis auf nahezu 1 D. Die Myopie des Untersuchten beträgt somit *n* D. + 1 D.

Wandert bei Drehung des Hohlspiegels der Schatten in entgegengesetzter Richtung, so hat der Untersuchte entweder Myopie, die geringer als 1 D., oder Emmetropie oder Hypermetropie. Nun setzt man ihm in der Stärke steigend Konvexgläser vor, bis der Schatten sich in gleicher Richtung bewegt wie der Spiegel gedreht wird. Ist dies Glas *n* D., so ist die Refraktion des Untersuchten *n* D. — 1 D.

Die Schattenprobe hat auch ihre Schattenseiten. Sie erfordert eine weite Pupille, so dass diese künstlich erweitert werden muss, wenn sie zu eng ist. Auch bei weiter Pupille ist es nicht immer leicht zu

erkennen, wann die Wanderung des Lichtfeldes aufhört oder sich umkehrt. Es ist ferner nicht immer leicht, den Untersuchten vollständig akkommodationslos zu haben, da unsere Hantierungen leicht seine Aufmerksamkeit erregen und ihn veranlassen, ein Objekt in der Nähe zu fixieren. Auch wird man dabei häufig nicht die Refraktion der Macula bestimmen, sondern diejenige eines benachbarten Teiles des Augengrundes. — Genaueres über diese Methode ist zu finden bei Neustätter, „Grundriss der Theorie und Praxis der Schattenprobe (Skiaskopie) nebst Tafeln und Phantomen zur Skiaskopie“ (München, J. F. Lehmann 1900).

Wie soll der Augenspiegel beschaffen sein?

Bevor wir zur Beschreibung der Art und Weise, wie die Technik der Augenspiegeluntersuchung sich gestaltet, übergehen, empfiehlt es sich, den Augenspiegel — das Ophthalmoskop — einer kurzen Betrachtung zu unterziehen. Dabei werde ich vollständig davon absehen, die zur Zeit gebräuchlichen Augenspiegel beschreiben zu wollen. Denn hiefür allein wäre ein Buch erforderlich. Eine blosse Beschreibung ohne kritische Beurteilung wäre praktisch ohne grossen Wert, und alle Augenspiegel auf ihre praktische Brauchbarkeit zu prüfen und zu vergleichen, wäre eine enorme Arbeit. Eine ziemliche Zahl der besten und bekanntesten Instrumente der Jetztzeit habe ich allerdings schon in Gebrauch gezogen, so dass ich sie beurteilen könnte, aber nicht alle, und so würde bei kritischer Besprechung die Unkenntnis einzelner zu Ungerechtigkeit führen. Ich werde mir nur die spezielle Nennung eines Instrumentes gestatten und zwar des von mir seit 12 Jahren eingeführten einfachen, kleinen Refraktionsaugenspiegels, der dazu bestimmt ist, wenigstens bei meinen Schülern,

den Liebreich'schen Augenspiegel, der mir wegen seiner Mangelhaftigkeit von jeher ein Dorn im Auge war, zu ersetzen.

Es genügt auch vollständig, hier nur die Grundsätze klar zu legen, nach denen ein Augenspiegel angefertigt sein muss, damit er allen Anforderungen entspricht. Diese Grundsätze sind bei allen Instrumenten die gleichen und recht einfach, ähnlich wie beim Mikroskop. Es variiert, gleichwie bei diesem, nur 1) der maschinelle Teil, 2) die Qualität des Materials und der Herstellung.

Was letztere betrifft, so darf man nach meiner Erfahrung die jetzt am meisten gebräuchlichen, grösseren Instrumente, die sog. Refraktionsaugenspiegel, im ganzen als sorgfältig und solid gearbeitet bezeichnen, namentlich diejenigen, welche von den bekannteren optischen Werkstätten der verschiedenen Länder geliefert werden. Immerhin ist es gut, wenn man sein Instrument auch in dieser Richtung (guten Schliff des Spiegels und der Gläser, richtige Nummerierung der letzteren etc.) prüft und allfällig Mangelhaftes zurückweist.

Was den maschinellen Teil betrifft, so kann dieser je nach den Ansichten und Liebhabereien des Autors oder des Käufers so oder so konstruiert sein, es ist in dieser Hinsicht vor allem massgebend, dass das Instrument einen bequemen und raschen Gebrauch gestattet und richtig funktioniert.

Die Grundsätze, die da in Betracht kommen, lassen sich aus dem oben bei der Erklärung des Augenspiegels Gesagten leicht ableiten.

Was zunächst den Spiegel betrifft, so ergibt sich aus unserer Betrachtung, dass es gut ist, einen lichtstarken und einen lichtschwachen Spiegel zu haben, zum mindesten jedenfalls einen lichtstarken; denn der lichtschwache kann zur Not entbehrt werden oder, falls das Instrument, welches man

besitzt, keinen solchen hat, aus einem kleinen passenden Stück eines guten Spiegels dadurch hergestellt werden, dass an einer kleinen Stelle der Belag weggeschabt wird, z. B. wenn man besonders genau auf Glaskörperflocken untersuchen oder die Schattenprobe anwenden will. Letztere kann ja übrigens auch mit dem Hohlspiegel vorgenommen werden. Was den lichtstarken oder Hohlspiegel betrifft, so ist eine Brennweite von 14—17 cm nach meinem Dafürhalten die beste. Sie eignet sich sowohl für das umgekehrte, wie aufrechte Bild gut. Wenn man den Spiegel auf seine Brennweite prüft, so achte man zugleich darauf, ob er ein scharfes Bild entwirft (z. B. einer entfernt aufgestellten Lampe etc.), damit man weiss, ob auch die Schleifung eine sorgfältige ist.

Wichtig ist die Grösse des Spiegelloches. Dasselbe darf nicht zu klein sein, weil sonst zu wenig Licht in unser Auge durchtritt, namentlich wenn wir, wie dies bei dem Refraktions-Ophthalmoskop oft der Fall ist, mit unserem Auge noch in einigem Abstand vom Spiegel bleiben müssen (wegen der dazwischen liegenden Gläser und der Schiefstellung des Spiegels). Der Durchmesser soll an der Vorderseite mindestens 3 mm, an der Rückseite etwas mehr betragen, die Oeffnung sich also von vorn nach hinten etwas erweitern. Von grosser Wichtigkeit ist eine gute Schwärzung der Wandung dieses kurzen Kanales. Undurchbohrte Spiegel sind nicht zu empfehlen.

Bei denjenigen Ophthalmoskopen, die zur genauen Messung der Refraktion benutzt werden, also bei allen grösseren Instrumenten ist Schiefstellung des Spiegels unerlässlich, wenn die Messungen genau sein sollen. Will man nämlich von einer seitwärts vom Untersuchten stehenden Lichtflamme das Licht ins Auge desselben werfen, so muss man, wie schon Fig. A zeigt, den Spiegel etwas nach der Seite der Lampe drehen, also, von oben betrach-

tet, schief stellen zur Antlitzfläche des Untersuchten. Dies hat zur Folge, dass man schief durch die hinter dem Spiegel befindlichen Gläser hindurchsieht, falls diese dem Spiegel anliegen. Sieht man scharf durch ein sphärisches Glas, so bekommt man dieselbe cylindrische Wirkung, d. h. es wird die Brechung in der einen Richtung stärker als senkrecht darauf. Zugleich entfernt man sich, wenn das Korrektionsglas dem Spiegel anliegt, mehr von diesem Korrektionsglas als gut ist. Deshalb kann man an den neueren Ophthalmoskopen den Spiegel etwas schief stellen zur Platte, welche die Korrektionsgläser enthält, und zwar nach beiden Seiten, so dass die Lampe rechts oder links vom Untersuchten aufgestellt werden kann.

Bei der Untersuchung im umgekehrten Bild, wobei man in der Regel kein Korrektionsglas hinter dem Spiegel anbringt, ist die Schiefstellung desselben allerdings unnötig. Deshalb haben diejenigen Instrumente, welche zwei Spiegel, einen für das umgekehrte und einen für das aufrechte Bild, führen, gewöhnlich nur den letzteren schief gestellt. Da man aber unter Umständen auch für das umgekehrte Bild Korrektionsgläser anwendet, z. B. ein Konvexglas, um das Bild unter mässiger Vergrösserung zu betrachten, so ist es am einfachsten, den Hohlspiegel von ca. 16 cm Brennweite, der für beide Methoden der Untersuchung dient, schief gestellt zu haben und daneben für die Untersuchung auf Glaskörperflocken und für Skiaskopie einen kleinen Planspiegel anzuwenden, der nicht unbedingt am Ophthalmoskop angebracht zu sein braucht.

Damit sind wir bereits beim maschinellen Teil des Instrumentes angelangt und haben zunächst den wichtigsten Punkt, die Anbringung der Korrektionsgläser hinter dem Spiegelloch, zu erörtern. Hauptsache ist dabei, dass dieselben möglichst nahe dem Spiegel liegen und dass nicht zu viele übereinander

gelegt werden, weil sonst das Bild zu viel Licht verliert. Es sollen, falls man zwei Gläser übereinander legt, dieselben dicht aufeinander liegen, damit das beobachtende Auge nicht in zu grosse Entfernung vom Spiegelloch gerät.

Die Korrektionsgläser werden jetzt meist in grösserer Zahl längs des Randes einer runden Scheibe eingesetzt, die so hinter dem Spiegel herumgedreht werden kann, dass ein Glas nach dem anderen richtig centriert hinter dem Spiegelloch sich einstellt, also so, dass die Mitte des Glases jeweilen genau (vermittelst Einschnappvorrichtung) mit der Mitte jener Oeffnung zusammenfällt. Viele Spiegel haben zwei solche Scheiben übereinander laufend, so dass man immer durch die beiden hindurch sieht, bei anderen werden die Scheiben gewechselt, d. h. je nach den Gläsern, die man braucht, eingesetzt, was zu umständlich ist. — Man kommt nach meiner Erfahrung für gewöhnlich mit einer Scheibe aus, mit der sich, falls man ganz starker Gläser bedarf, noch ein an derselben Axe sitzender Scheiben-Quadrant kombinieren lässt, der, wenn nicht benutzt, nach abwärts gegen den Griff gedreht wird, in der Art, z. B. des von L o r i n g angegebenen Instrumentes. Wenn sich nun z. B. in der Scheibe 15 Gläser: konkav 1—8 und konvex 1—7 und ein leeres Loch befinden, und im Quadranten noch konkav und konvex 16 und konkav 32, so hat man bei der Kombination der Scheibe und des Quadranten zur Verfügung: konkav 1—40 und konvex 1—23, Summa 63 Nummern. Hat das Instrument statt eines blossen Quadranten eine zweite ganze Scheibe, so kann die Zahl der verfügbaren Gläsernummern noch erheblich erhöht werden.

Von Wichtigkeit ist es, dass die Korrektionsgläser nicht zu klein sind, weshalb man auch ihrer nicht zu viele in einer Scheibe anbringen kann. Ihr Durchmesser sollte nicht unter 5 mm betragen.

Schliesslich ist noch das Sammelglas zu berücksichtigen, das zur Erzeugung des umgekehrten Bildes benützt wird. — Es wird bei vielen Ophthalmoskopen dieser dem Instrument beigegebenen Hilfslinse viel zu wenig Sorgfalt geschenkt. Es ist z. B. besser, bloss eine solche Linse von richtiger Grösse zu haben, als zwei, wie man dies oft trifft, die dann, damit sie auch noch im Futteral untergebracht werden können, meist zu klein sind. Letzteres ist ein grosser Fehler und erschwert namentlich dem Anfänger die Untersuchung sehr, weil das Gesichtsfeld dadurch zu klein wird. Es empfiehlt sich, namentlich im Anfang, immer dieselbe Linse zu benützen und zwar eine von ca. 17 D. Stärke, also von 6 cm Brennweite, und ihre Flächengrösse sollte nicht unter 3,5 cm betragen, am besten 3,5—4 cm. Ratsam ist es ferner, die Linse mit einer breiten Fassung zu versehen, damit sie beim Hinlegen nicht zerkrazt und beim Anfassen nicht durch die Finger verunreinigt wird. Recht empfehlenswert ist die Anbringung eines kurzen, breiten Stiles an der Fassung aus später noch anzugebenden Gründen. Will man noch andere Konvexgläser für das umgekehrte Bild benützen, also dasselbe z. B. mit stärkerer Vergrösserung erhalten, so kann man ein + 14 oder 13 aus dem Brillenkasten zu Hilfe nehmen. Mit einem Refraktionsspiegel kann man übrigens auch in bequemster Weise dadurch das umgekehrte Bild vergrössern, dass man hinter dem Spiegelloch durch Drehung der Gläserscheibe ein Konvexglas von 2—4 D. anbringt (wobei man sich dem Untersuchten zugleich etwas nähern muss).

Zur Anschaffung möchte ich bloss Instrumente empfehlen, die auch eine ausgiebige Benützung des aufrechten Bildes (der direkten Methode) ermöglichen, die also mit einer ziemlichen Zahl von Korrektionsgläsern versehen sind und zwar so versehen

sind, dass diese rasch hinter dem Spiegelloch gegeändert werden können, z. B. vermittelst erwähnter Scheibe, nicht aber, wie z. B. beim Liebreich-

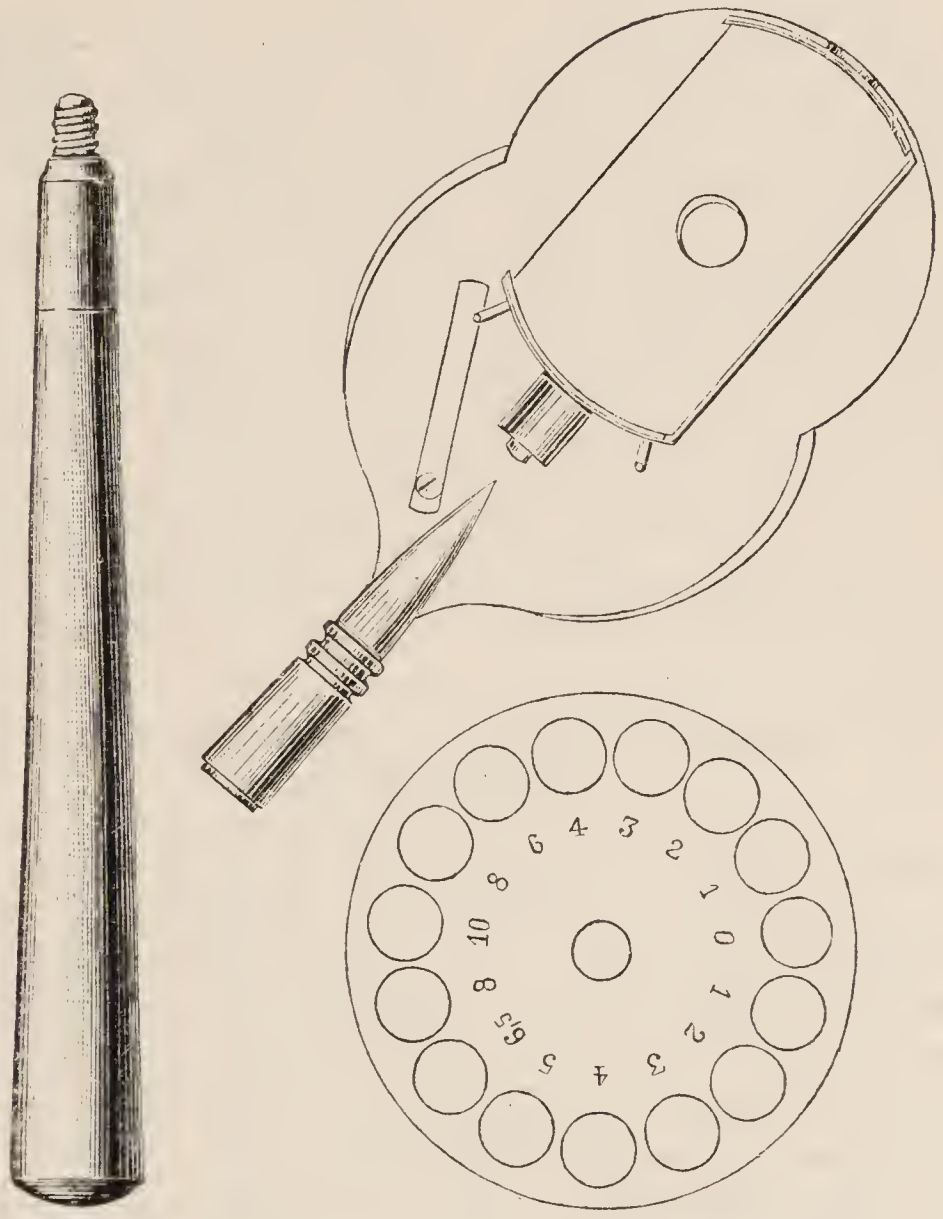

Fig. G. Augenspiegel des Verfassers.

schen Instrument mühsam jeweilen in eine Gabel eingesetzt werden müssen, wobei sie gewöhnlich verunreinigt werden. Man soll auch die Nummern der Korrektionsgläser hinter dem Spiegel wechseln können, ohne dass man mit dem Spiegel vom Auge

weggeht. Es genügt schliesslich für das Notwendigste eine kleine Zahl Gläser, ca. 12 resp. eine kleine Scheibe, so dass der Preis eines solchen Instrumentes doch ein mässiger bleibt. Ich liess es mir deshalb schon vor Jahren angelegen sein, ein kleineres derartiges Ophthalmoskop durch R. Doerffel in Berlin anfertigen zu lassen. Dasselbe hat einen schief gestellten Hohlspiegel, eine Scheibe mit 14 Gläsern und eine richtige Hilfslinse. Es ist solid gearbeitet, wie sich hinlänglich bei der grossen Zahl solcher Spiegel, die in diesen 10 Jahren von meinen Schülern angeschafft wurden, gezeigt hat, und der Preis ist so mässig (25 Mark), dass man jedem Studierenden die Anschaffung des Instrumentes empfehlen, resp. zumuten darf. (Fig. G.) — Auch dem praktischen Arzte, der kein grosses, teures Instrument anschaffen will, kann dieses kleinere, für ihn vollständig ausreichende, empfohlen werden.

Die Ausführung der Augenspiegeluntersuchung.

Die ophthalmoskopische Untersuchung wird am besten in einem verdunkelten Raume vermittelst einer möglichst grossen Gas- oder Petroleumlampenflamme vorgenommen. Elektrisches Glühlicht ist wegen der kleinen Leuchtfläche des Kohlenfadens ohne besondere Vorrichtungen (Mattbirne) nicht zu brauchen. Augenspiegellampen mit elektrischem Licht sind konstruiert und empfohlen worden von Deus,[1]) Eversbusch[2]) u. a. Die zweitgenannte kann auch zugleich für Gas benützt werden.

H. Wolff hat einen Augenspiegel konstruiert (zu beziehen von Dörffel & Färber, Berlin, Fried-

[1]) Wird geliefert von W. A. Hirschmann Berlin (20 M. und 40 M., (erstere für Akkumulatoren.)

[2]) von Reiniger, Gebbert und Schall, Erlangen (50 M.).

richstr. 105 a), die eine kleine Glühlampe enthält. Das ophthalmoskopische Gesichtsfeld (im aufr. Bild) ist bei diesem Instrument sehr gross, und zugleich sieht man damit die Retinalreflexe sehr deutlich.

Wird das Auer'sche Gasglühlicht benützt, so muss man sich bewusst sein, dass dieses in der Färbung viel mehr grünlich-weiss ist, daher die Färbung des Augengrundes damit anders ausfällt als bei Anwendung einer der genannten gelben Lichtarten. Dasselbe gilt von der Untersuchung mit Tageslicht, das man durch eine passende Oeffnung ins dunkle Zimmer fallen lassen kann, das jedoch für gewisse Fälle, bei denen es auf die Wahrnehmung der natürlichen Färbung eines Augengrundsgebildes ankommt, sehr zu empfehlen ist.

Man setzt sich am besten mit dem zu Untersuchenden so an einen Tisch, dass man den ersteren in 40—60 cm Entfernung sich gegenüber und den letzteren zur Rechten hat. Auf dem Tisch befindet sich die Lampe, womöglich in gleicher Höhe mit dem Auge des Untersuchten. Es ist deshalb gut, wenn dieser auf einem Drehstuhle sitzt oder wenn die Lampe höher oder tiefer gestellt werden kann.

Bevor man nun aber den Augenspiegel zur Hand nimmt, sollte man immer zuerst die Untersuchung mit seitlichem Licht anwenden und dies so sich zur Regel machen, dass es zur sog. „zweiten Natur" wird. Man sieht bei dieser Untersuchungsmethode so vieles, namentlich aber auch Veränderungen, die für die Augenspiegeluntersuchung wichtig sind, dass die Vernachlässigung dieser Untersuchung sich oft schwer rächt. Wie oft müht sich z. B. ein Anfänger die längste Zeit umsonst ab, im aufrechten Bild den Augengrund scharf zu sehen, weil er versäumt hat, mit seitlichem Licht festzustellen, dass dies wegen der Trübung der

Hornhaut oder der Linse gar nicht möglich ist. Das umgekehrte Bild gelingt nämlich noch leidlich auch bei etwas trüben, brechenden Medien wegen der stärkeren Lichtintensität und der geringeren Vergrösserung.

Also stellt man zuerst die Lampe neben sich, nimmt das dem Augenspiegel beigegebene Konvexglas zur Hand und beleuchtet, indem man das Licht der Lampe durch dasselbe fallen lässt, vermittelst des so gesammelten starken Lichtes den vorderen Teil des Auges schief von der Seite her, wobei man mit der stark leuchtenden Spitze des von der Linse ausgehenden Lichtkegels die einzelnen Teile in bester Weise gesondert sichtbar machen kann, eventuell so, dass man zur besseren Wahrnehmung noch zugleich eine gute Lupe zu Hilfe nimmt.

Erst nachdem diese Besichtigung bei seitlichem Licht durchgeführt ist, nimmt man den Augenspiegel zur Hand, schiebt aber zuerst die Lampe neben den Untersuchten und zwar so, dass sie etwas hinter dessen Antlitzfläche zu stehen kommt, damit seine Augen nicht von der Lampe direkt beleuchtet werden, sondern sich so viel als möglich im Schatten befinden. Dabei soll die Lampe dem Kopfe des Patienten möglichst nahe stehen.

Der zweite Akt der Untersuchung besteht nun in der einfachen Durchleuchtung des Auges. Diese Untersuchung im durchfallenden Licht, wobei einfach vermittelst des Hohlspiegels des Instrumentes Licht ins Auge des Untersuchten geworfen wird, so dass die Pupille rot leuchtet, zeigt uns, wie oben erwähnt, aufs beste allfällige Trübung der Hornhaut, namentlich aber der Linse und des Glaskörperraumes. Deshalb muss man, damit z. B. auch peripher in der Linse oder im Glaskörper sitzende Abnormitäten sichtbar werden, bei verschiedener Stellung des untersuchten Auges in das-

selbe hinein sehen, dasselbe also rechts, links, nach oben oder nach unten schauen lassen, dabei aber immer den Lichtreflex auf die Pupille behalten, so dass diese immer in rotem Lichte leuchtet. Wie oft wird „Staar" diagnostiziert, wo gar keiner vorhanden, weil der betreffende Arzt versäumt hat, im durchfallenden Licht zu untersuchen und dabei wahrzunehmen, dass er sich von einem grauen Schimmer in der Pupille täuschen liess, der nichts mit Staar zu thun hat!

Lässt man bei dieser Untersuchung durch Bewegung des Spiegels das Licht wie bei der Skiaskopie über die Pupille hin und her und rund herum wandern, so sieht man gewisse Anomalien, wie Keratoconus oder Lenticonus sich deutlich durch einen abnormen Schattenring (oder Teile eines solchen) im Pupillargebiet kundgeben. Auch kann man so geringe lokalisierte Unebenheiten der Cornea (durch Narben, Maculae Corneae) als kleine Schattenflecke gut wahrnehmen und die Störungen, welche sie dem Gange der Lichtstrahlen bereiten, besser erkennen. Feinere Veränderungen werden in bereits (pag. 43) erörterter Weise mit Zuhilfenahme eines Konvexglases hinter dem Spiegel im durchfallenden Lichte studiert.

Der dritte Akt der Untersuchung besteht in der Anwendung der indirekten Methode, weil man vermittelst des umgekehrten Bildes einen besseren Ueberblick über den Augengrund gewinnt. Zu diesem Zweck hält man die Konvexlinse (von 17 D.) ihrer Brennweite entsprechend (also in einem Abstand von 6 cm) vor das zu untersuchende Auge, wobei ein Griff an der Fassung des Glases sich empfiehlt, weil man dann mit den übrigen Fingern der Hand, welche die Linse hält, nicht zu stark das Gesicht des Untersuchten deckt und so dessen anderes Auge gut frei lassen kann. Es ist

dies deshalb von grossem Nutzen, weil dieses andere Auge eine bestimmte Richtung innehalten soll, was am besten der Fall, wenn es ein Objekt fixieren kann. Untersucht man also z. B. das linke Auge, so lässt man zunächst am besten den Patienten das linke Ohr des Beobachters fixieren. Thut er dies, (wobei also sein rechtes Auge nicht verdeckt sein darf) und sieht man nun, indem man das Licht durch das vorgehaltene Glas ins Auge wirft, durch das Spiegelloch und die Hilfslinse nach dem Auge, so wird man (bei richtiger Haltung der Hilfslinse und des Spiegels), ohne weiteres den Sehnerv des linken Auges des Untersuchten sehen. Dabei muss man auf die Stelle zwischen Hilfslinse und Spiegel akkommodieren, an der gemäss dem früher Gesagten das Bild des Augengrundes zu stande kommt. Dies schafft eine der Schwierigkeiten dieser Methode: der Anfänger akkommodiert gewöhnlich für das Auge oder die Hilfslinse und sieht dann das herwärts von dieser entworfene Bild nicht oder nicht deutlich.

Deshalb ist es ihm zu empfehlen, vorerst mit derselben Hilfslinse in der Weise Uebungen anzustellen, dass er sich damit das etwas verkleinerte umgekehrte Bild von farbigen Augengrundsabbildungen, z. B. von denen dieses Buches verschafft. Zu dem Zweck betrachtet er das in ca. 60 cm Abstand befindliche Bild durch die Hilfslinse (von 17 D.), die er in ca. 20 cm Entfernung von dem Bild bringt. Er lernt dabei auch mit einem umgekehrten Bilde umgehen und sich darin zurecht finden. — Bei dieser Uebung lernt er noch eine weitere Schwierigkeit der indirekten Methode kennen und beseitigen: die Reflexe der Hilfslinse. Er merkt bald, wie er zwischen ihnen hindurchsehen kann, indem er die Linse ganz wenig schief stellt. Indem er sich mit diesen Reflexen abzufinden lernt, wird es ihm dann auch beim

Menschen leichter, den im Anfang stark störenden Cornealreflex zu überwinden, resp. ausser acht zu lassen.

Gelingt schliesslich beim Menschen die Gewinnung des umgekehrten Bildes, so muss man im weiteren lernen, das andere Auge des Untersuchten im indirekten Sehen zu überwachen und zwar bezüglich seiner Stellung. Kinder z. B. pflegen mit Vorliebe eine andere Blickrichtung einzunehmen, als ihnen anbefohlen wird, also beispielsweise nicht nach dem linken Ohr des Beobachters zu schauen, wenn man deren linken Sehnerv inspizieren will u. s. w. Will man nicht unnötig Zeit verlieren, so muss man darauf halten, dass die anbefohlene Blickrichtung für einige Zeit innegehalten wird und dies kontrollieren. Keineswegs aber ist es richtig, den Untersuchten einzuladen, nach dem linken Ohr des Beobachters zu sehen, ihm aber dann, wie es oft geschieht, dies dadurch unmöglich zu machen, dass man bei der Untersuchung seines linken Auges das rechte, das in besagter Weise fixieren soll, mit der die Hilfslinse haltenden Hand zudeckt. — Man muss letztere so am Gesicht aufstützen, dass das nicht untersuchte Auge frei bleibt und das Objekt, das man ihm zur Fixierung anwies, auch fixieren kann.

Man muss ferner auch einen der Finger der Hand, welche die Konvexlinse hält, darin üben, das obere Augenlid des untersuchten Auges sachte in die Höhe zu ziehen, falls dies nötig, z. B. wenn man bei abwärts gewendetem Blick des Untersuchten den Augengrund sehen oder wenn man Benommene (Hirnkranke etc.), die im Bett liegen, untersuchen wille. Zu dem Zweck legt man am besten die Ulnarseite der Spitze des vierten Fingers leicht an das obere Lied an und zieht es nach oben. — Es genügt nämlich keineswegs, bloss etwa den Sehnerv und seine Umgebung zu untersuchen, sondern man sollte sich

immer möglichst daran gewöhnen, auch die peripheren Teile des Augengrundes zu inspizieren, also während der Untersuchung nach rechts, links, aufwärts und abwärts sehen zu lassen.

Will man den Sehnerv des rechten Auges zu Gesicht bekommen, so muss man den Untersuchten am eigenen rechten Ohr vorbei an die Wand sehen lassen. Denn der Sehnerv liegt bekanntlich circa 15^0 nasenwärts vom hinteren Pol des Auges. — Will man diesen, d. h. die Macula besichtigen, so ist dies der schwierigste Teil der Untersuchung, aber sehr wichtig, weil es sich um den wichtigsten Teil der Netzhaut handelt. Da hiebei der Cornealreflex am meisten stört und die Pupille zugleich wegen des direkten Lichteinfalles sich verengert, das Bild demnach lichtschwach wird, so bedarf es besonderer Uebung, um diesen Teil des Grundes gut zu sehen. Man verfährt zu diesem Zweck am besten so, dass man den Untersuchten, falls man seine linke Macula lutea sehen will, zunächst anweist, nach dem linken Auge des Beobachters zu blicken. Nun sucht man das Bild des linken Sehnervs in den temporalen Teil des Konvexglases zu bekommen und dreht dann den Spiegel ganz wenig nasalwärts, worauf im nasalen Teil des Glases die Macula lutea sichtbar wird und der stark störende grosse Glanz des Cornealreflexes temporalwärts verschwindet. Will man die rechte Maculagegend sehen, so lässt man den Untersuchten nach dem rechten Ohr des Beobachters sehen und verfährt auf gleiche Weise. Dabei darf ins andere Auge gar kein Licht fallen, damit die Pupillen dadurch nicht verengt werden und falls trotzdem die Pupille zu eng ist, muss sie etwas erweitert werden (siehe oben).

Von grosser Wichtigkeit ist es bei dieser Methode, dass das Hilfsglas vollständig sauber und auch ohne Kratzstellen sei. Abgesehen davon, dass Un-

reinigkeiten des Glases den Blick des Anfängers auf sich ziehen und dadurch die Wahrnehmung des Augengrundes erschweren,. bringen sie die Gefahr mit sich, dass sie als dem Augengrund angehörig aufgefasst werden, so dass dort Dinge gesehen werden, die gar nicht vorhanden sind. So können die kleinen Fettflecken, welche die Finger meist am Glas zurücklassen, im Augenspiegelbild glänzend weiss erscheinen und aufs täuschendste weisse Flekken in der Netzhaut vorspiegeln, wie sie z. B. bei Albuminurie und Diabetes gebfunden werden.

Hat man sich im umgekehrten Bild einen genügenden Ueberblick über den Augengrund verschafft, so geht man nunmehr zum vierten Akt, dem aufrechten Bild, über. Dieses gerät am besten, wenn man jeweilen die Lampe nahe an derjenigen Seite des Kopfes des Untersuchten aufstellt, welcher das untersuchte Auge angehört. Der Anfänger thut gut, sich zunächst ans rechte Auge des Untersuchten zu halten, da er dieses mit seinem rechten Auge besichtigen kann, was ihm meist leichter fällt. Er setzt dann den Patienten so, dass dieser die Lampe rechts hat, und wirft nun zunächst das Licht einfach ins Auge. Dann geht er, ohne das Licht vom Auge zu verlieren, allmählich näher und schliesslich so nahe als möglich, bis er in der rot leuchtenden Pupille Einzelheiten, z. B. Gefässstücke des Augengrundes sieht, wobei er gemäss dem früher Gesagten aber nicht auf eine kurze Distanz akkommodieren darf. Vielmehr muss der Beobachter sich dabei vorstellen, er sehe durch den Kopf des Untersuchten hindurch in die Ferne. Hat er denselben angewiesen, geradeaus und zugleich ebenfalls nach links in die Ferne zu sehen, so wird er auch bald den Sehnerv zu Gesicht bekommen, eventuell so, dass er ein Gefäss der Netzhaut bis zum Sehnerv zurück verfolgt. Die Untersuchung

des linken Auges ist etwas schwieriger, weil dieses entweder, damit die Nasen der beiden Personen nicht aneinanderstossen, mit dem linken Auge besichtigt werden muss, oder dann bei entsprechender (vom Licht abgewendeter) Kopfwendung des Untersuchten. Am besten ist es, wenn man sich zeitig daran gewöhnt, das rechte Auge mit dem rechten, das linke mit dem linken zu untersuchen.

Die Gewinnung des aufrechten Bildes wird ganz bedeutend erleichtert, wenn man Folgendes genau beachtet. Wirft man mit dem Konkavspiegel Licht auf das Gesicht des Untersuchten, wobei man mit dem Spiegel in der kurzen Distanz von 5 cm[1]) vom Gesicht des Untersuchten bleibt und blickt man zugleich durch das Spiegelbild, so bemerkt man inmitten des hellen, unscharf begrenzten Spiegelreflexes, welcher der Form des Spiegels entspricht, als dunkeln, verwaschenen Fleck das Bild des Spiegelloches. Man kann z. B. zu dem Zweck den Spiegelreflex auf die Stirn des Untersuchten werfen. Nun wird man bemerken, dass die Pupille des Untersuchten sofort rot aufleuchtet, sobald man diesen Spiegelloch-Fleck des Reflexes durch geeignete Drehung des Spiegels mit dieser Pupille zusammenfallen lässt. Achtet man also, natürlich ohne darauf zu akkommodieren, auf die Lage dieses dunkeln Fleckes, wenn man sich dem Auge annähert (wobei der Fleck beim Annähern deutlicher wird) und sorgt man dafür (im indirekten Sehen), dass dieser dunkle Fleck immer auf der Pupille des Untersuchten bleibt, so wird man diese immer rot leuchten sehen und sofort etwas vom Augengrund zu Gesicht bekommen, sobald man sich dem Auge genügend angenähert hat und die brechenden Verhältnisse ein deutliches Bild zu stande kommen

[1]) Beim Planspiegel 6—10 cm.

lassen. Es genügt also nicht, beim aufrechten Bilde einfach den Lichtreflex des Spiegels auf das untersuchte Auge zu richten, sondern man muss die Mitte desselben, richtiger gesagt, die Spiegellochstelle mit der Pupille des Untersuchten zusammenfallen lassen, weil nur dann die aus dem Auge zurückkehrenden Strahlen in unser Auge fallen können.

Ist es nötig, Korrektionsgläser einzuschalten, so ist es besser, wenn dies geschieht, ohne dass man mit dem Spiegel vom Auge weggeht, also so, dass man einfach die Scheibe dreht, welche die Gläser enthält. Man lernt so nämlich besser, seine Akkommodation andauernd erschlafft zu halten.

Sehr zweckmässig ist es, die ersten Uebungen im Ophthalmoskopieren beim Kaninchen vorzunehmen, weshalb ich auch das Bild des Sehnervs und seiner Umgebung beim Kaninchen in dieses Buch aufgenommen habe (Fig. 6a). Dieses Tier bietet dem Anfänger, abgesehen von der weiten Pupille und der gewöhnlich ruhigen Lage des Auges den Vorteil, dass die Strahlen wegen Hypermetropie divergent austreten, wodurch das aufrechte Bild etwas leichter erhältlich ist.

Soll bei der direkten Methode der lichtschwache oder der lichtstarke Spiegel benützt werden? — Diese Frage beantwortet sich meines Erachtens dahin, dass sowohl der Plan- als der Hohlspiegel seine Vorzüge hat, dass man sich aber vor allem wenigstens mit dem einen derselben in der Beurteilung feiner Farbenabstufungen am Augengrund, besonders am Sehnerv, vollständig vertraut machen soll. Dass man mit dem Planspiegel abnorme Färbung (z. B. Abblassung des Sehnervs, Graufärbung desselben etc.) besser sehe als mit einem guten, lichtstarken Spiegel, kann ich nicht bestätigen. Wohl aber erschwert sie Anwendung

von zwei Spiegeln die Sache dadurch, dass man mit jedem der beiden sich in der Diagnose abnormer Färbungen besonders einüben muss. Man erlangt daher rascher eine gewisse Sicherheit in der Beurteilung des Augengrundes, wenn man nur einen Spiegel benützt. Jedenfalls ist es richtig, für das aufrechte Bild immer denselben Spiegel zu benützen. — Ganz sicher aber ist für mich die Thatsache, dass die Untersuchung der Macula mit dem lichtstarken Spiegel exakter vorgenommen werden kann. Man sieht sie und allfällige dortige Veränderungen damit besser als mit dem Planspiegel, aus dem einfachen Grund, weil bei der Besichtigung dieser Gegend des Augengrundes infolge der dabei eintretenden Verengerung der Pupille und infolge der meist stärkeren Pigmentierung des Maculabezirkes das Bild schon mit dem Hohlspiegel lichtschwach genug ausfällt, zu dunkel und undeutlich aber vollends mit dem Planspiegel.

Der normale Augengrund.

Es ist, wie schon eingangs erörtert, das, was man unter normalen Umständen mit dem Augenspiegel am Augengrund sieht, so wichtig und zum Teil so vielgestaltig, dass es ratsam ist, sich zunächst ganz genau bezüglich der normalen Verhältnisse zu orientieren, bevor man die krankhaften Veränderungen studiert.

Es kann dem Anfänger nicht genug empfohlen werden, sich normale Augen möglichst viel und möglichst gründlich anzusehen.

Ferner ist auch für das Verständnis der normalen Augengrundsverhältnisse die genaue Kenntnis der anatomischen Struktur dieser Teile erforderlich (deren Klarlegung die Figuren 2, 3 und 14 gewidmet sind).

Fragen wir uns zunächst, wie kommt die rote Färbung des Grundes zu stande, die zuerst am meisten auffällt, die auch leicht missdeutet wird („abnorm gerötet"), so ergibt sich die Beantwortung aus der Thatsache, dass die Aderhaut, ihrem Namen entsprechend, eine grosse Menge von Blutgefässen besitzt und namentlich in ihrer vordersten, der Netzhaut benachbarten Schicht das Gefässnetz der Choriocapillaris enthält, welches gegen den hinteren Pol hin immer dichter wird. Die rote Blutfarbe dieser Gefässe liefert also den Hauptanteil an der roten Färbung des Augengrundes. Hiezu kommt noch das Rot des Gefässsystems der Netzhaut, doch ist dieser Anteil unbedeutend. Noch weniger in Betracht kommt der Sehpurpur. Wir können diesen als solchen ebenso wenig wahrnehmen, wie wenn wir auf eine lebhaft rote Farbe noch ein ganz zartes Rosa auftragen würden, abgesehen davon, dass der Sehpurpur an belichteten Augen in nur geringer Menge oder gar nicht vorhanden ist.

Nun wird aber der Augengrund gar nicht immer gleich rot gesehen. Bei den einen Menschen sieht man ihn mehr hell gelbrot, bei anderen dunkelrot bis braunrot. Dies rührt von dem wechselnden Pigmentgehalt der Augen her. Dunkelhaarige Menschen haben im ganzen einen dunkleren Grund als blonde. Dazu kommt noch, dass die Pigmentierung wieder verschieden verteilt sein kann. Je stärker das Pigmentepithel der Netzhaut pigmentiert ist, umso mehr ist der Grund gleichmässig dunkelrot. Es schimmert dann die rote Chorioidea nur wenig durch, und man sieht auch deren Gefässe gar nicht. Bei anderen Menschen sitzt das Pigment mehr in der Aderhaut, namentlich zwischen den Gefässen, während es im Epithel der Netzhaut spärlicher vorhanden ist. Dann kann man die Gefässe der Aderhaut mehr oder weniger deutlich hinter den Netz-

hautgefässen wahrnehmen und zwar entweder so, dass man zunächst blosse dunkle Flecken sieht, die erst bei näherer Betrachtung sich als pigmentierte „Intervascularräume der Aderhaut" zu erkennen geben (Fig. 1, 6a, 9a, 22 etc.), oder es tritt das ganze Gefässnetz der Aderhaut sogleich dadurch deutlich zu Tage (vgl. 5b), dass zwischen den Gefässen viel Pigment liegt. Fehlt das Pigment in Retina und Aderhaut ganz, wie dies beim Albino der Fall ist, so sieht man die Aderhautgefässe noch anders, d. h. rot auf weissem Grund (Fig. 10b). Letzterer wird von der weissen Sklera gebildet. Bei solchen, die, wenn auch gerade nicht albinotisch, doch pigmentarm sind, z. B. bei Blonden, sieht man manchmal die Chorioidalgefässe wenigstens deutlich rot auf schwach rotem Grund (Fig. 4).

Bezüglich der Pigmentfärbung des Grundes ist noch zu beachten, dass die Gegend des hinteren Poles, also Macula und Umgebung des Sehnervs, in der Regel dunkler ist als die mehr peripheren Teile (s. Fig. 1 und viele der übrigen Bilder).

Der dunkel-braunrote Fleck in der Mitte der Macula kommt durch die Verdünnung der Netzhaut an dieser Stelle zu stande (vgl. Fig. 14). Infolge dessen schimmert das Pigment des Pigmentepithels und der Chorioidea besser durch.

Am dunkelsten ist die Aderhaut gewöhnlich da, wo sie an den Sehnerv grenzt, so dass dort manchmal ein schwarzer Ring mehr oder weniger deutlich zu sehen ist, der sogen. Chorioidalring (Fig. 1 und 4 etc.). Wenn dieser den Sehnerv nicht dicht umschliesst, sondern noch einen Saum frei lässt, so wird auf diese Weise innerhalb des dunkeln noch ein mehr oder weniger vollständiger weisser Ring gebildet, indem man dort die weisse Sklera oder die Nervenscheide zwischen Sehnervensubstanz und Chorioidalgrenze durchschimmern sieht, daher dieser

weisse Ring Skleralring genannt wird (Fig. 1 und 4 etc.). Die Sehnervensubstanz hat im Augenspiegelbild zart graurote, etwas durchsichtige Färbung und zwar etwas mehr ins Rote gehend im nasalen Teil, etwas heller im temporalen Teil. Es rührt dies davon her, dass im nasalen Teil mehr Nervenfasern beisammen liegen und austreten, als im temporalen. Am hellsten ist häufig, aber nicht immer, die Mitte. Es hängt dies ganz davon ab, ob in der Mitte ein mehr oder weniger stark ausgebildeter Gefässtrichter (Fig. 2a) vorhanden ist oder nicht. Je tiefer dieser ist, um so mehr schimmert die weisse Lamina cribrosa in der Mitte durch, um so heller ist dann diese Stelle. Einen sehr deutlichen Gefässtrichter hat der Kaninchen-Sehnerv (Fig. 6a). Man sieht da ganz besonders deutlich, wie die Gefässe, die sich dann in der Netzhaut ausbreiten, aus dieser trichterförmigen Vertiefung herauskommen. Einen sehr tiefen Gefässtrichter, in dessen Grund die Lamina cribrosa nackt zu Tage tritt, nennt man eine physiologische Excavation (s. Fig. 5b, 47_4, 52b). Die Lamina cribrosa erkennt man an den grauen Punkten am Grund der Vertiefung. Der Rand der physiologischen Excavation wird von einer feinen Kreislinie gebildet, an der die Gefässe umbiegen, um in die Vertiefung hineinzusteigen.

Der Sehnerv ist nicht immer kreisrund, er kann unter normalen Verhältnissen auch leicht oval (querschief- oder hochoval) sein. Er ragt normal nicht über die Netzhaut vor oder dann ab und zu nur ganz unbedeutend im Bereich des nasalen Drittels, so dass die viel gebrauchte Bezeichnung Papille nicht ganz zutreffend, sondern der Ausdruck Sehnervenscheibe (optic disk, wie die Engländer sagen) vorzuziehen ist.

Die Netzhaut ist (abgesehen von ihrem Pig-

mentepithel) wegen ihrer glashellen Durchsichtigkeit mit dem Augenspiegel fast gar nicht sichtbar. Hie und da sieht man um den Sehnerv herum, am ehesten nach oben und unten, eine ganz feine radiäre Streifung, von der Nervenfaserung herrührend. Ferner macht sie sich in stark pigmentierten Augen häufig dadurch bemerkbar, dass sie von dem dunklen Grund namentlich da, wo sie am dicksten ist, d. h. um die Sehnervenscheibe und um die Fovea herum einen grauen Schleier bildet, indem bei solchen Personen der Augengrund an den genannten Stellen mehr bleigrau als rot aussehen kann. Dazu kommt, dass bei diesen dunkelpigmentierten Individuen, namentlich wenn sie jung sind, auch die Reflexe der Retina stärker zu sein pflegen als bei helläugigen und zwar ebenfalls um den Sehnerv und die Fovea herum. Diese Reflexe bilden grauweisse, unregelmässig begrenzte Flecken zwischen den Gefässen, helle Linien längs der Gefässe und namentlich (auch in späteren Jahren noch) einen Ring um die Fovea centralis (s. Fig. 5 a) und einen kleinen Ring oder eine kleine, helle Sichel in der Mitte der Fovea.

Dass es sich bei diesen hellen Flecken um Reflexe handelt, ergibt sich daraus, dass sie bei Bewegung des Spiegels, also bei Aenderung des Lichteinfalls, ihre Gestalt und ihren Ort ändern und dass sie einen eigentümlichen, schillernden Glanz besitzen. Am stärksten sieht man sie bei der Untersuchung im umgekehrten Bild, wenn die Pupille nicht weit ist.

Was den stärksten dieser Reflexe, denjenigen um die Fovea centralis herum speziell betrifft, so sieht man oft, wenn man nicht ganz senkrecht auf die Macula blickt, bloss einen sichelförmigen Teil, gewöhnlich zuerst die nasale Hälfte. Sieht man den Reflex ganz, so bildet er gewöhnlich ein

queres Oval, dessen senkrechter Durchmesser ungefähr demjenigen des Opticus entspricht und dessen Grenze gegen die Fovea-Mitte ziemlich scharf, nach aussen verwaschen ist. Man trifft diesen Reflex aber auch ab und zu kreisförmig. Die querovale Form kann nicht, wie Johnsohn angibt, von einer Verzerrung (weil die Lampe seitwärts steht etc.) herrühren, sondern es ist eben in den meisten Fällen die Fovea centralis leicht queroval. Lässt man nämlich bei gut ausgeprägtem querovalem Reflex die Lampe dem Untersuchten über den Kopf halten, so ändert sich, wie ich schon sehr oft feststellte, nichts an der Form des Ovals. — Innerhalb des Maculareflexes ist der Grund gewöhnlich sehr dunkel, am stärksten in der Mitte und ganz ohne Reflexe, mit Ausnahme eines kleinen Reflexpunktes, im Centrum, umgeben vom dunklen Foveafleck (vgl. Fig. 1 und 5 a).

Zur genauen Untersuchung der Macula bedarf es des stärker vergrössernden aufrechten Bildes. Dann sieht man, dass der centrale Reflexpunkt von einer kleinen, glänzenden Sichel gebildet wird, die bei geeigneter Bewegung des Kopfes des Beobachters in der Weise um den Mittelpunkt der Fovea herumwandert, dass sie diesem immer die Spitzen zukehrt. Sieht der Beobachter etwas nasal am Cornealreflex vorbei ins Auge, so liegt die Sichel so, dass die Spitzen temporal schauen, sieht er temporal am Cornealreflex vorbei, so steht die Sichel mit den Spitzen nasalwärts u. s. w. Je mehr sich der Beobachter bemüht, genau central (in der Richtung der Fovea-Axe) ins Auge zu blicken, also so gut als möglich durch den Cornealreflex hindurch, um so mehr sieht er die Sichel sich in einen kleinen Ring umwandeln, der etwa den Durchmesser eines Hauptvenenastes der Sehnervenscheibe besitzt, gelegentlich aber auch etwas grösser oder kleiner ist. Der

Cornealreflex stört bei dieser Betrachtung ziemlich stark, indem er als heller, aber etwas durchsichtiger Reflex gerade vor dieser centralen Partie der Macula liegt.

Bei nicht sehr stark pigmentierten Augen sieht man ferner im Bereich der Macula lutea, insbesondere in deren Mitte, im Bereich des etwas dunkleren Foveafleckes, eine feine Tüpfelung des Grundes, wie eine Mosaik aus feinen hellen und dunkeln Fleckchen zusammengesetzt. Diese Tüpfelung ist nichts anderes als der Ausdruck der etwas ungleichmässigen Pigmentierung des Pigmentepithels der Netzhaut. Sie ist bei nicht zu starker Pigmentierung des Auges auch am ganzen übrigen Augengrund mehr oder weniger zu sehen.

Dimmer,[1]) der die Reflexerscheinungen an der Vorderfläche der Netzhaut besonders genau studierte, weist nach, dass der kleine Foveareflex durch regelmässige Spiegelung des Lichtes am centralsten resp. tiefsten Teil der Netzhautgrube zu stande kommt und das verkehrte Bild des sichel- oder ringförmigen Teiles des Spiegels darstellt, der zunächst dem Spiegelloch liegt. Denn die Mitte der Netzhautgrube bildet einen kleinen Hohlspiegel (vgl. Fig. 14 a—d), der das Licht so zurückwirft, dass es wieder aus der Pupille des untersuchten Auges austreten kann. Lichtstrahlen dagegen, die von dem Abhang der Netzhautgrube (also peripher vom Foveareflex) zurückgeworfen werden, können die Pupille nicht verlassen, daher sehen wir im ganzen übrigen Bereich der Grube gewöhnlich keine Reflexe weiter (hie und da ist noch ein zweiter, etwas grösserer heller Ring koncentrisch zum Foveareflex zu sehen), und diese ist demzufolge matt und dunkel. Erst

[1]) Dimmer, Die ophthalmoskopischen Lichtreflexe der Netzhaut. 1891.

ausserhalb des Randes der Grube kann wieder solche Zurückwerfung des Lichtes stattfinden, dass die Strahlen aus der Pupille treten können, daher hier der starke Reflex des erwähnten Macularinges zu sehen ist. Die ziemlich scharfe centrale Begrenzung dieses Ovals entspricht also derjenigen Stelle, wo die Netzhaut sich zur Bildung der Grube zu verdünnen beginnt, wo also der Abhang der Grube anfängt. Somit umschreibt der Maculareflex genau die centrale Netzhautgrube, und wir können daran jeweilen die Grösse derselben erkennen. Da die Sehnervenscheibe durchschnittlich einen Durchmesser von 1,5 mm besitzt, so misst die Fovea senkrecht annähernd eben so viel, horizontal etwas mehr, wobei, wie übrigens auch beim Optikusdurchmesser, individuelle Abweichungen vorkommen. Im aufrechten Bilde sehen wir mit dem gewöhnlichen Hohlspiegel den Maculareflex nur ganz schwach oder gar nicht, wegen der zu geringen Lichtmenge, mit welcher bei dieser Methode der Augengrund erleuchtet wird, besser dagegen mit einem starken Hohlspiegel (von z. B. 8 cm Brennweite).

Auf ähnliche Weise wie der Maculareflex entstehen auch die übrigen Spiegelungen der Netzhaut, namentlich auch diejenigen längs der Gefässe (s. Fig. 5 a). Sie sind nach Dimmers (l. cit.) Untersuchungen durch annähernd konkav-cylindrische oder sphärisch-konkave Flächen, welche an der inneren Oberfläche der Netzhaut sich befinden, bedingt. Diese Flächen entwerfen verkehrte, in einem gewissen Abstand vor ihnen liegende Bilder jener Teile des Augenspiegels, von welchen das Licht zu ihnen gelangt.

Im Bereich der Netzhaut ziehen nun ganz besonders noch die Gefässe unsere Aufmerksamkeit auf sich. Zunächst bemerken wir, dass dieselben alle auf der Sehnervenscheibe zusammenlaufen, entspre-

chend dem Umstande, dass die Netzhaut ihre gesamte Blutzufuhr von der Arteria centralis retinae empfängt, die zusammen mit der das Blut wieder abführenden Vena centralis retinae beim Eintritt des Sehnervs in den Augapfel in der Axe des Nervs liegt und dann auf der Sehnervenscheibe (manchmal auch schon etwas vorher) sich in Aeste verteilt, gleich wie auch die Vene dies thut. Man erkennt im Augenspiegelbild die Arterien daran, dass sie hellere Färbung haben als die Venen und dass der helle Mittelstreifen auf dem Gefässe etwas heller und breiter ist als an den Venen. Doch sieht man diese Differenz in der Färbung bloss an den gröberen Aesten, und auch die Reflexverhältnisse sind besser an den dickeren Gefässen und bei der stärkeren Vergrösserung des aufrechten Bildes zu sehen. Was diesen hellen Mittelstreifen der Gefässe anbelangt, so handelt es sich dabei nach Dimmer (l. cit.) bei den Arterien um eine Spiegelung des Lichtes an den Blutkörperchen des Axenstromes, bei den Venen um eine solche an der vorderen Fläche der Blutsäule. Daher ist auch der Mittelstreifen an den Arterien etwas rötlich gefärbt, bei den Venen dagegen als reiner Reflex weiss.[1])

Ausserdem verlaufen die Arterien im ganzen etwas mehr gestreckt, die Venen etwas mehr geschlängelt. Die Centralarterie, wie die Centralvene, teilt sich entweder schon im letzten Stück des Sehnervs oder im Gefässtrichter oder erst auf der Sehnervenscheibe in eine wechselnde Zahl von Aesten. Die Hauptverzweigung geht, sowohl im arteriellen, wie im venösen System, zunächst nach oben und un-

[1]) In den Bildern dieses Buches diese Gefässreflexe jeweilen ganz genau wiederzugeben, namentlich bezüglich ihrer Breite und Färbung war aus technischen Gründen unmöglich, abgesehen davon, dass auch bei der geringen Vergrösserung des umgekehrten Bildes diese Reflexe nur wenig deutlich hervortreten.

ten, bald aber kann man dann eine weitere Teilung in der Weise verfolgen, dass eine arteria und vena temporalis und nasalis inferior und superior aufgefunden werden kann. Meist lässt sich auch eine arteria und vena nasalis unterscheiden, welche die Blut-Zu- und Abfuhr nasalwärts besorgen. Die so wichtige Maculagegend wird teils durch feine Gefässe versorgt, die vom Sehnerv direkt dahin ziehen, teils von Zweigen der arteria und vena temporalis superior und inferior aus, die im Bogen um die Macula herumziehen. Deshalb sieht man in der Macula und Umgebung hauptsächlich bloss feine Gefässe mehr oder weniger radiär gegen deren Mitte ziehen, ohne dass man jedoch, auch im aufrechten Bilde nicht, sie bis zur Mitte der Fovea verfolgen könnte. Vielmehr hören sie meist schon nahe dem inneren Rande des Maculareflexes auf, sichtbar zu sein. Dass sie aber die Mitte der Fovea fast erreichen, zeigt schon die bekannte entoptische Purkinje'sche Aderfigur (bei Hin- und Herbewegung einer feinen Oeffnung vor dem Auge oder seitlicher Bewegung einer Kerzenflamme im Dunkeln).

In den peripheren Teilen der Netzhaut werden die Gefässe schmal, spärlich und hauptsächlich radiär gestellt.

Einen vom gewöhnlichen abweichenden Gefässverlauf beobachtet man in folgenden Fällen:

1) wenn ein sogenanntes Cilio-retinalgefäss vorhanden ist. In diesem Falle sieht man eine meist dünne Arterie am temporalen Rand der Sehnervenscheibe so auftauchen, dass sie sichtlich aus der Chorioidea ins Gebiet des Opticus tritt, dann in einem Bogen in die Retina umbiegt und in dieser mehr oder weniger die Richtung nach der Macula einschlägt. Dieses Vorkommnis ist nicht selten und findet sich dann gewöhnlich an beiden Augen.

2) Ein optico-ciliares Gefäss sieht man

schon viel seltener. Es zieht in diesem Falle ein Aestchen der Centralvene (oder Centralarterie) nicht in die Retina hinaus, sondern nur bis an den Rand der Opticusscheibe, um dort zu verschwinden, d. h. sich in das Gefässnetz der Chorioidea zu begeben.

3) Statt dass, wie in der Norm, das Venenblut aus der Chorioidea hauptsächlich bloss durch die in der Aequatorialgegend liegenden Vortexvenen abfliesst (Fig. 10b), sieht man in schwach pigmentierten Augen, namentlich bei stark Kurzsichtigen recht oft auch noch hintere Vortexvenen, welche in ähnlicher, aber weniger reicher Ramifikation Chorioidalblut am Rand der Sehnervenscheibe abführen (Fig. 80). Warum bei starker Myopie diese hinteren Vortexvenen so oft sich finden, ist mir noch nicht klar.

Eine etwas genauere Betrachtung erfordern die am Augengrund sichtbaren

Pulserscheinungen.

Wer zum erstenmal die Gefässe des Augengrundes in ihrer reichen Verästelung sieht, dem drängt sich bald die Frage auf, warum sie so starr und unbeweglich daliegen und nichts von Pulsation wahrnehmen lassen, abgesehen von einem gelegentlich, aber nicht immer zu beobachtenden Pulsieren an einem oder mehreren Venen-Enden auf der Opticusscheibe.

Der Grund, warum man für gewöhnlich eine deutliche Pulsation an den Arterien der Netzhaut nicht oder nur in ganz geringem Grad wahrzunehmen im stande ist, liegt darin, dass erstens so kleine Gefässe überhaupt keine oder nur geringe Pulsation mehr erkennen lassen, weil die Pulswelle, ehe sie eine so enge Arterie erreicht, zu schwach wird. Es darf nicht ausser Acht gelassen werden, dass wir ophthalmoskopisch den Augengrund vergrössert

sehen und dass wir mit blossem Auge am eröffneten Bulbus die Retinalarterien auch da, wo sie am breitesten sind — auf der Papille —, gerade noch als feine, rote Linie wahrnehmen können.

Ein zweiter Grund für die schwache Pulsation der Retinalarterien ist gegeben durch den intraokularen Druck, unter dem diese sich befinden. Er wirkt den Pulsschwankungen entgegen.

Immerhin gelingt es bei genauer Aufmerksamkeit, auch an den Netzhautarterien normaler Menschen eigentliche pulsatorische Bewegungen wahrzunehmen, aber gewöhnlich nur da, wo diese einen Bogen beschreiben. Fortgesetzte genaue Beobachtungen liessen mich zum Schlusse gelangen, dass wenn eine Retinalarterie stärkeren Kalibers (also im Bereich der Pupille und Umgebung) einen kräftigen Bogen beschreibt, dieser immer pulsatorische Bewegung erkennen lässt und zwar so, dass der Bogen sich systolisch etwas stärker ausbiegt, also in der Mitte sich etwas hin- und herbewegt, senkrecht zur Sehne des Bogens. Folgen zwei Bogen aufeinander, so dass die Krümmung S-förmig ist, so wird die Erscheinung meist noch deutlicher. Ferner tritt sie deutlicher zu Tage, wenn ein kräftiger Herzschlag vorhanden ist. Diese pulsatorische Lokomotion ist leichter und häufiger zu sehen als die pulsatorische Kaliberschwankung, d. h. das An- und Abschwellen des Gefässrohres. Dieses wird eher bei Herzkranken beobachtet. Auch eine andere Art Lokomotion, nämlich pulsatorische Bewegung von Gefässgabelungen im Sinne des Vor- und Rückwärtsgehens an den stärkeren Arterienzweigen, gelangt ebenfalls bloss mehr bei Herzfehlern zur Beobachtung.

Dagegen kann man an jedem normalen Auge künstlich eine andere Art pulsatorischer Bewegung hervorrufen, die man am besten als intermittie-

rendes Einströmen bezeichnet. Uebt man, indem man die Papille gut im Auge behält, zugleich mit dem Finger einen langsam stärker werdenden Druck auf das untersuchte Auge aus, so sieht man bald in den Arterienenden auf der Papille die Blutsäule pulsatorisch hin- und herschiessen. Man kann diese Erscheinung schon im umgekehrten Bild wahrnehmen, besser jedoch, wie alle Pulserscheinungen am Augengrund, im aufrechten Bild. Bei dieser Methode sieht man dann auch, wie dieses intermittierende Einströmen zu stande kommt. Sobald der von unserem Finger ausgeübte Druck eine gewisse Stärke erreicht, werden dadurch die Arterienenden auf der Papille leer gepresst, und im selben Moment beobachtet man dann, dass nun bloss noch auf der Höhe der Pulswelle etwas Blut in diese Gefässe hineingeschnellt wird, dann klappen die Gefässenden wieder zusammen bis zur nächsten Herzsystole, so dass also die sonst bluthaltigen Arterienenden so lange leer sind. Die Venenenden zeigen natürlich dabei keine Pulsation, im Gegenteil wird ein allenfalls vorhandener physiologischer Venenpuls in der Regel bald sistiert unter Abnahme der Füllung der Venenenden und kehrt erst wieder, wenn der Druck aufs Auge nachlässt, wobei dann die Venenenden stark anschwellen und auch die feineren Gefässe auf der Papille stärkere Füllung erkennen lassen, so dass man viele derselben nun viel deutlicher sieht als vor Ausübung des Druckes aufs Auge.

Dieses intermittierende Einströmen des Arterienblutes in das Gefäss-System der Retina wird auch dann beobachtet, wenn nicht der drückende Finger, sondern eine Erkrankung den Druck im Bulbus-Innern erhöht, d. h. bei Glaukom, jedoch nur dann, wenn der Druck ziemlich rasch ansteigt (Glaucoma acutum), nicht bei der langsamen Druckzunahme des Glaucoma simplex. Dann sieht man

das intermittierende Einströmen in ganz gleicher Weise wie beim künstlich gesteigerten Druck. Es überwindet auch dann die Pulswelle nur zur Zeit ihrer grössten Höhe den auf den Gefässwänden lastenden Druck.

Etwas ähnliches soll vorkommen, wenn hinter dem Bulbus ein Druck auf die Arteria centralis retinae, z. B. seitens einer Neubildung stattfindet.

Aehnlich dem eben beschriebenen Arterien-Endpuls verhält sich auch der Venen-Endpuls, besser gesagt das intermittierende Ausströmen. Diese Erscheinung ist etwas schwieriger zu erklären. Wie bereits erwähnt, findet man diese pulsatorische Bewegung oft an normalen Augen, sie hat weiter keine Bedeutung. Erklärt wird sie auf dreierlei Weise. Donders[1]) nahm an, es werde während der Herz-Systole in den Arterien des Augeninnern und damit auch in diesem selbst der Druck etwas erhöht, so dass nun die Venenenden auf der Papille komprimiert werden, weil in diesen der seitliche Blutdruck am geringsten ist. Sobald die Herzsystole vorbei, fliesst das Venenblut wieder ab. Helfreich[2]) dagegen erklärt die Erscheinung so: Nach den Untersuchungen von Bergmann und Cramer ist anzunehmen, dass durch den rhythmisch gesteigerten Zufluss zu den arteriellen Bahnen des Gehirns das Blut durch Compression aus den Hirnvenen verdrängt und dadurch gleichzeitig ein pulsweise verstärktes Abfliessen des Venenblutes aus dem Schädelraum veranlasst wird. Es finden also in den venösen Blutleitern des Gehirns sehr bedeutende Druckschwankungen statt. Durch die Druckschwankungen im Sinus cavernosus wird nun auch die Blutbewegung in den Venen der Augenhöhle und des Augeninneren beeinflusst wer-

---

[1]) Donders, Arch. f. Ophth. Bd. I.
[2]) Helfreich, ebenda, Bd. 28.

den müssen. Dieselben erfahren durch im Sinus cavernosus eintretende Herabsetzung des Druckes, mithin durch eine von ihm ausgehende Aspiration des Blutes eine Verminderung ihres Kalibers und mehr oder weniger Collaps, falls die Wandungen so wenig am umliegenden Gewebe festgeheftet sind, dass ein solche zu stande kommen kann. Jedenfalls müssen gewisse Bedingungen gegeben sein, damit der Puls sich zeigen kann, denn sonst wäre er immer vorhanden.

Man kann beide Theorien für die Erklärung des Venenendpulses benützen: dass eine leichte Erhöhung des Druckes im Augeninnern herzsystolisch eintritt, ist manometrisch u. a. von Schultén festgestellt worden. Dass eine leichte Drucksteigerung (z. B. durch den Finger) sofort den Blutgehalt der Venenenden auf der Papille vermindert, event. sie leer presst, lässt sich sehr leicht beim Ophthalmoskopieren beobachten. Der leiseste rhythmische Fingerdruck genügt, um den Venenpuls nachzuahmen. Anderseits ist es (nach Helfreich) plausibel, dass während der Herzdiastole ein beschleunigtes Abfliessen des Venenblutes der Orbita nach dem Sinus cavernosus hin stattfindet. Ob dieses Abströmen aber so stark ist, dass (nach H.) die Venen auf der Papille kollabieren, lässt sich diskutieren. Man kann vielmehr annehmen, dass allerdings der Blutdruck in diesen Venen am Ende der Herzdiastole sehr gering ist, dass dann aber erst die herzsystolische Zunahme des Augendruckes (Donders) die Venen für einen Moment merklich verengt, event. ganz zusammenpresst, worauf aber sofort die Rückstauung des Venenblutes vom Gehirn her (Helfreich) dieser Verengerung entgegenarbeitet und jene verstärkte Füllung der Venenenden zu stande kommen lässt, die, von niemanden bestritten, kurz nach der Herzsystole sich zeigt. — Damit würden die that-

sächlichen Verhältnisse beider Theorien verwertet. Ob meine Erklärung richtig ist, bedarf noch weiterer Untersuchung.

Eine dritte Erklärung des physiologischen Venenpulses wird von S. Türk[1]) in der Weise gegeben, dass er ihn durch kontinuierliche Fortpflanzung der Pulswelle von den Arterien durch die Capillaren in die Venen zu stande kommen lässt, also als einen sogenannten „progressiven" Venenpuls, bei welchem die pulsatorische Erweiterung wie in den Arterien durch die Herzsystole entsteht. Ermöglicht werde diese abnorm weite Ausbreitung der Pulswelle durch den verhältnismässig hohen extravaskulären Druck, dem die Gefässe im Auge unterworfen sind.

Eine richtige Arterienpulsation kommt am deutlichsten zur Beobachtung bei Insuffizienz der Aortenklappen. Es wird bei diesem Herzfehler die Differenz des Blutdruckes in Systole und Diastole im Arteriensystem abnorm gross, d. h. einer infolge der Herzhypertrophie abnorm hohen Pulswelle folgt ein abnorm tiefes Wellenthal, da das Blut durch die insuffiziente Klappe wieder ins Herz zurückströmt (falls nicht das Aortenostium zugleich verengt ist). Dementsprechend sehen wir bekanntlich bei diesem Herzfehler die kleinen Arterien, ja sogar die Capillaren pulsieren (Nagelpuls). So kann man denn in ausgeprägten Fällen derart nicht nur lebhaftes Pulsieren der Arterien und Venen der Retina wahrnehmen, sondern sogar pulsatorisches Erröten und Erblassen der Pupille. Die Arterienäste, namentlich die gröberen, zeigen richtige Pulsation, d. h. Kaliberschwankung und Lokomotion, unter Umständen bis in ziemliche Entfernung von der Papille. Auch die Venen zeigen dann gewöhnlich Pulsation (Kaliberschwankung), manchmal stärker als die Arterien. Ist aber die Insufficienz gering oder noch keine Hypertrophie des linken Ventrikels ausgebildet oder arbeitet das Herz gerade schwach (in

[1]) Türk, Arch. f. Ophth. Bd. 48. 3. 1899.

Ruhe), so kann diese Pulsation an den Gefässen der Retina auch fehlen, oder sie tritt erst auf, wenn der Patient sich etwas gesteigerte Herzaktion verschafft. Auch durch gleichzeitige Aorten-Stenose wird die Erscheinung abgeschwächt.

Was die übrigen Herzfehler betrifft, so beobachtet man bei diesen fast nie Pulsationserscheinungen an den Retinalgefässen. Hie und da kommt bei Mitralisinsuffizienz Arterienpuls vor. Bei Mitralstenose sah ich diesen in 15 Fällen nur einmal, bei Mitralstenose kompliziert mit Aortalinsuffizienz in einem Falle, in einem zweiten nicht. Auch bei Stenose der Mitralis und bei Insuffizienz mit Stenose dieser Klappe sah ich keine Pulsation, wie übrigens zu erwarten war.

Somit haben die Pulserscheinungen am Augengrund für die Diagnose der Herzkrankheiten nur einen bedingten Wert. Dazu kommt, dass die Pulserscheinungen am Augengrund zum schwierigsten der Ophthalmoskopie gehören. Will man sie studieren, so thut man gut, den Betreffenden, wenn immer möglich, nicht im Bett, sondern auf einem soliden Stuhl zu untersuchen, wobei er sich gut mit dem Arm auf den Tisch stützen sollte. Auch der Beobachter sollte, wenn immer möglich, sitzen und den Arm, der den Spiegel hält, am Tisch aufstützen. Denn sonst können die pulsatorischen Bewegungen des eigenen Armes oder Oberkörpers beim Hineinsehen ins Auge die Täuschung veranlassen, als ob das gerade in Betrachtung befindliche Gefäss pulsiere. Dasselbe kann durch allfällige pulsatorische Bewegung des Oberkörpers des Untersuchten verursacht werden. Auch hüte man sich bei dieser Untersuchung vor Autosuggestion. Wenn man intensiv will, kann man manches pulsieren sehen, was thatsächlich nicht die Spur von Pulsation aufweist.

Selbstverständlich kann nur die Untersuchung im aufrechten Bilde diese Dinge deutlich erkennen lassen.

Kgl. Hofbuchdruckerei Kastner & Callwey, München.

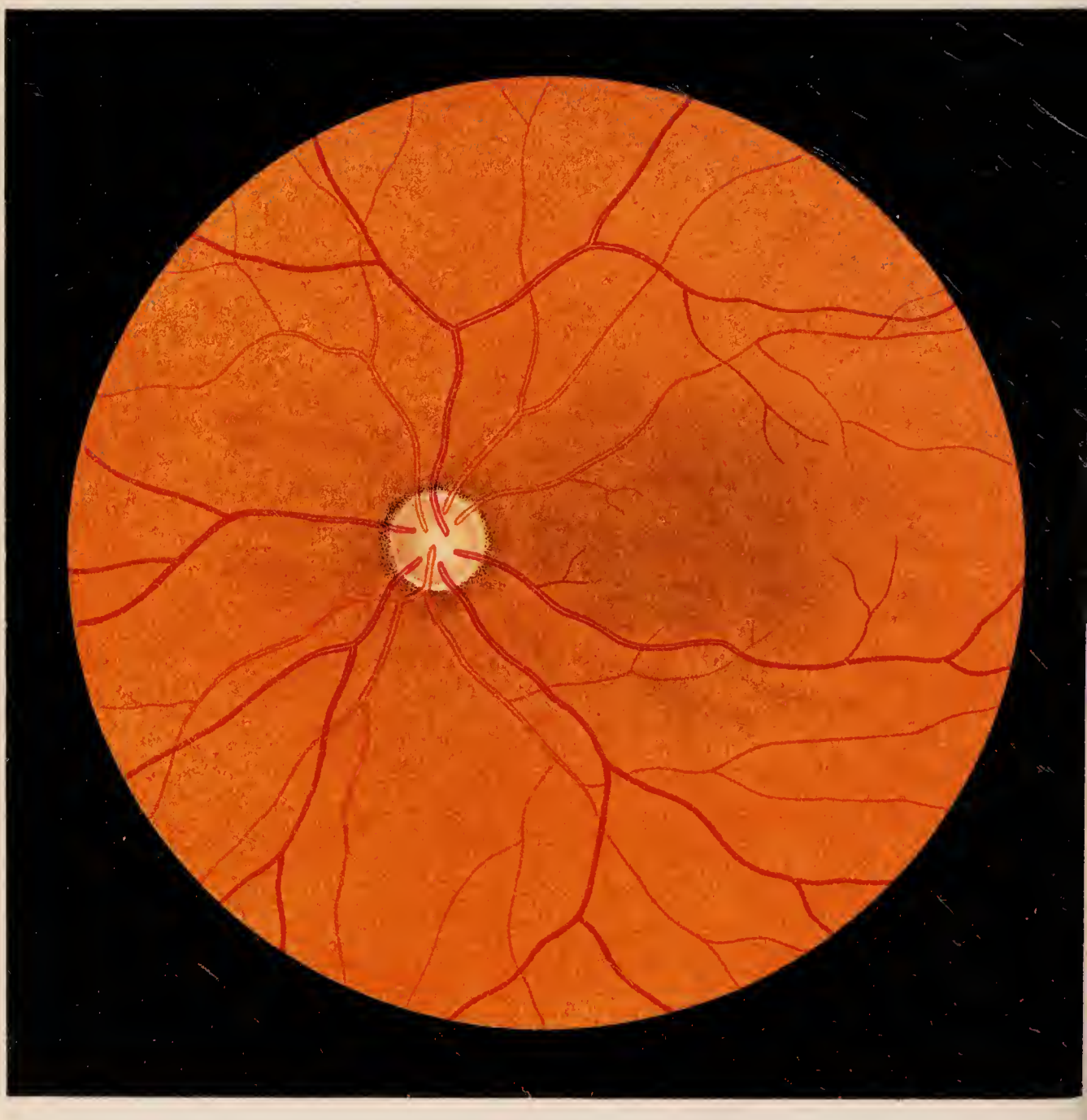

Fig. 1.

Lith. Anst. v. Reichhold, München

Fig. 1. Normaler Augengrad. Die Pigmentierung dieses Auges ist eine mittlere, am stärksten um den Sehnerv und hinter der Macula lutea samt Umgebung. In der Peripherie sieht man die Fleckung, welche durch die stärker pigmentierten Intervaskularräume der Aderhaut verursacht wird. Davor liegen die Gefässe der Netzhaut mit ihren Reflexstreifen in der Mitte. Die Arterien haben hellere Färbung als die Venen. — Der Sehnerv hat einen mässig starken Gefässtrichter mit entsprechender heller Färbung, einen Skleralring und einen etwas verwaschenen Chorioidalring.

Es kommt oft vor, dass Ungeübte oder Unerfahrene die dunkeln Intervaskularräume des normalen Augengrundes oder die hellen Streifen zwischen den dunkeln Inseln für pathologisch halten und Chorioiditis disseminata diagnosticieren. Deshalb ist es sehr ratsam, die Erscheinungen des normalen Augengrundes, namentlich auch die in dessen Peripherie, genau zu studieren.

Fig. 2a. Längsschnitt durch den normalen Sehnerveneintritt (Papille), Färbung des Präparates nach Weigert, so dass man sieht, wie beim Durchtritt durch die Lamina cribrosa die Nervenfasern des Sehnervs ihre Markscheiden (schwarzgefärbt) verlieren, wodurch der Sehnerv dünner wird. Das Blut in den Gefässen des Optikus, der Retina und Chorioidea, sowie in der Umgebung des Sehnervs ist, soweit es vorhanden, gleichfalls schwarz gefärbt. Im Bereich der Papille sind die Centralgefässe (V. c.) zum Teil leer und bilden runde Löcher.

Wenn die Nervenfasern ihre Markscheide erst in der Retina verlieren, was beim Kaninchen immer, beim Menschen nur hie und da der Fall und bei letzterem gewöhnlich nur in geringem Grade, so kommt dadurch die weisse radiäre Streifung um die Sehnervenpapille zu stande, deren ophthalmoskopisches Bild in Fig. 6a b und c wiedergegeben ist. Die „markhaltigen Nervenfasern" erscheinen also im Augenspiegelbild glänzend weiss. Sie sind undurchsichtig und verdecken deshalb stellenweise die Netzhautgefässe.

Es ist hier ferner ein deutlicher Gefässtrichter vorhanden, indem die Nervenfasern nach dem Durchtritt durch die Lamina cribrosa auseinandertreten, während sie dies im folgenden Bilde ganz wenig thun (vgl. Fig. 2b).

Diesem Gefässtrichter entspricht im ophthalmoskopischen Bilde das hellere Centrum der Papille oder die sog. physiologische Exkavation, heller resp. weiss, weil das weiss glänzende Bindegewebe der Lamina cribrosa infolge des Auseinanderweichens der Nervenfasern besser durchscheint.

Die Grösse des Gefässtrichters ist im Bereich des Normalen eine sehr verschiedene, bald gering, bald sehr erheblich. Im letzteren Fall ist es manchmal nicht leicht, zu entscheiden, ob wir es noch mit einer physiologischen oder mit einer pathologischen d. h. glaukomatösen Excavation zu thun haben.

V. c. Centralgefässe. Pig. Pigmentepithel der Retina.
Vergrösserung 14fach.

2b. Längsschnitt durch den normalen Sehnervenein tritt, der hier fast gar keinen Gefässtrichter besitzt. Der Sehnervenkopf (Papille) ragt nur wenig über die Ebene der Retina vor, bildet also nur in geringem Grade eine „Papille". Hinter dem ganz flachen Gefässgrübchen bemerkt man auf kurze Strecke die Arteria und Vena centralis Retinae. — Färbung mit Hämatoxylin und Eosin: Zellkerne und Retina-Körner violett, Bindegewebe rötlich.

V. c. Centralgefässe. J. Zwischenscheidenraum des Sehnervs, zwischen der (D) Dural- resp. Arachnoidal- und der Pialscheide (P) befindlich, durchsetzt von den Bindegewebsbälkchen der Arachnoidalscheide (vgl. Fig. 21).

Vergrösserung 14fach.

Anmerkung. Die genau nach den Schnittpräparaten gezeichneten Figuren zeigen stellenweise das infolge der Präparation unvermeidliche Auseinanderweichen der Retina, Chorioidea und Sklera, die man sich natürlich aneinander liegend zu denken hat. Dasselbe gilt bei mancher der folgenden Figuren.

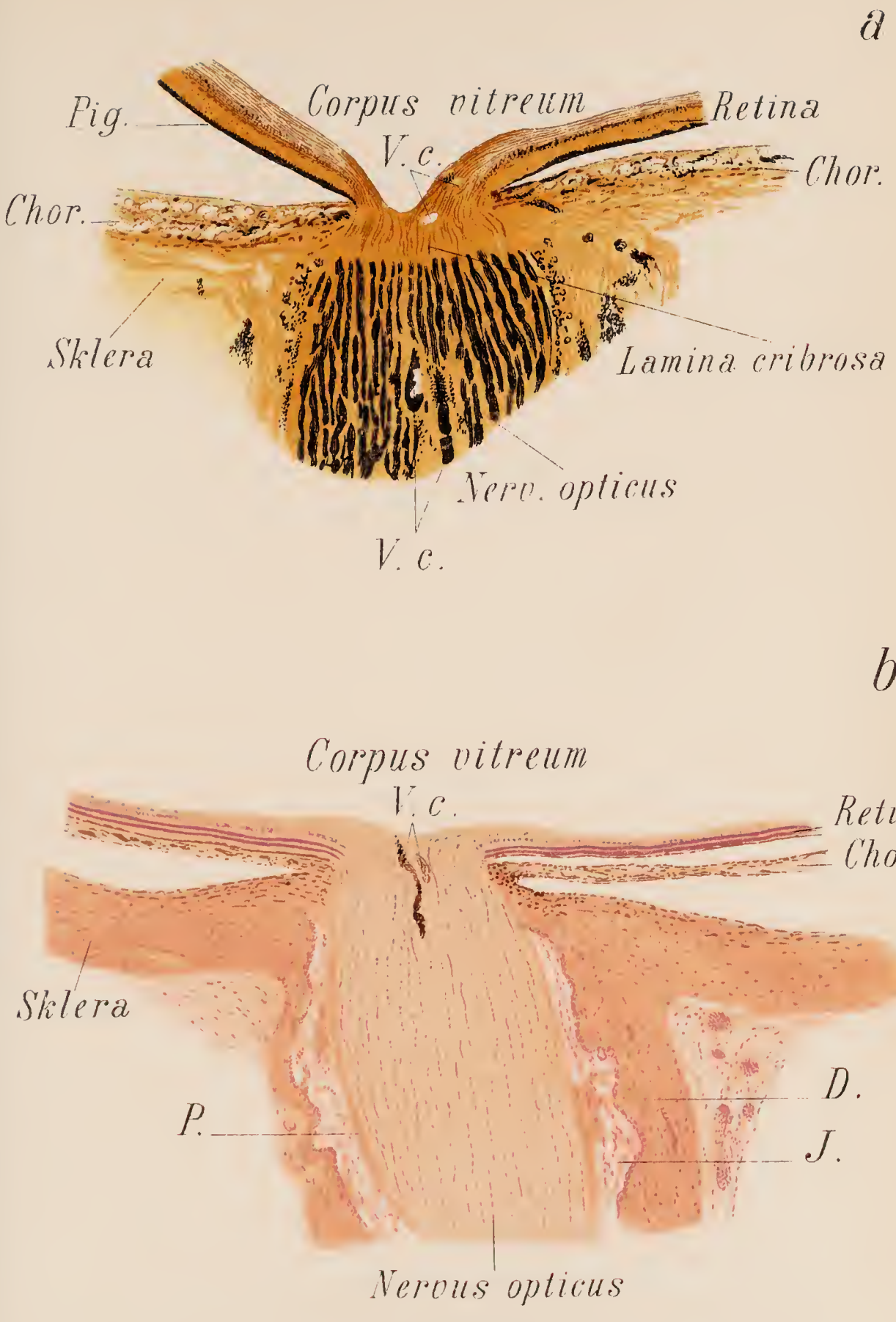

Fig. 2.

Lith. Anst. F. Reichhold, München.

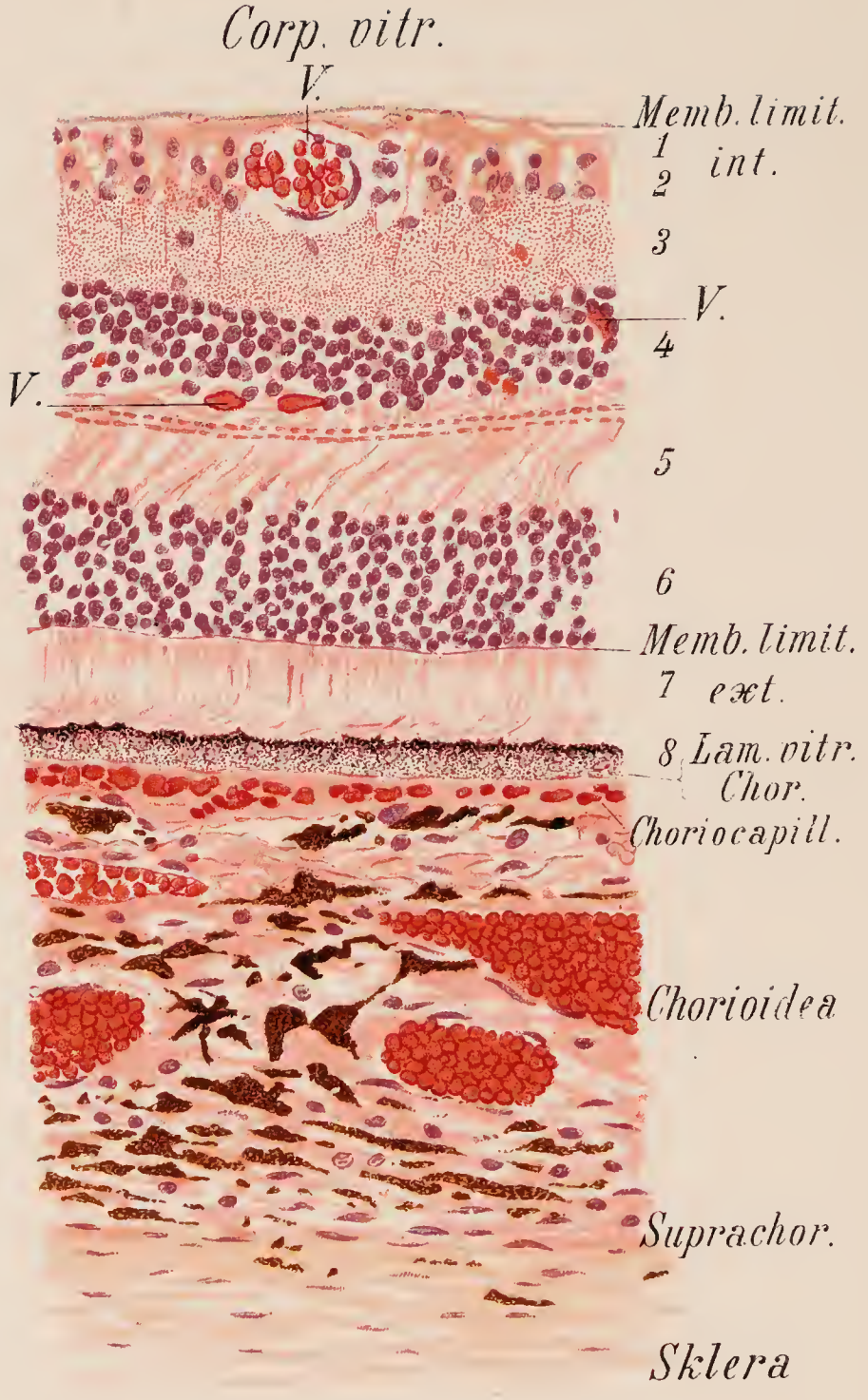

Fig. 3.

Lith. Anst. F. Reichhold, München.

Fig. 3. Schnitt durch Retina, Chorioidea und angrenzende Sklera eines normalen Auges mit ziemlich starkem Pigmentgehalt, einige Millimeter entfernt von der Macula lutea. Fixierung der Gewebselemente durch Einlegen des eben enukleierten Bulbus in warm gesättigte Sublimatlösung, dann Härtung in Alkohol und Färbung mit Hämatoxylin und Eosin.

In der Nervenfaserschichte ist eine deutliche Faserung bei dieser Vergrösserung an diesem Präparat nicht sichtbar. Nur schwach (als feine rote Linien sichtbar sind in der inneren retikulären Schicht die dieselbe durchziehenden Müllerschen Stützfasern. In der Zwischenkörnerschicht unterscheidet sich leicht die äussere retikuläre Schicht von der äusseren Faserschicht. In der Schicht der Stäbchen und Zapfen erkennt man die Aussenglieder dieser Gebilde daran, dass sie etwas umgebogen sind (wohl durch die Präparation bedingt), während die Innenglieder senkrecht auf der Membrana limitans externa stehen. Im Pigmentepithel der Retina sind die Kerne deutlich sichtbar. Das Blut in den Gefässen der Choriokapillaris und der übrigen Chorioidea (ebenso in der vorderen Schicht der Retina) ist durch Eosin lebhaft rot gefärbt.

In der Chorioidea liegen die Pigmentzellen namentlich zwischen den grösseren Gefässen (den pigmentierten Intervaskularräumen des ophthalmoskopischen Bildes — vgl. z. B. Fig. 5 b — entsprechend). Von der Sklera ist nur die an die Chorioidea grenzende Partie angegeben. Ihre Mächtigkeit ergibt sich für diesen Schnitt aus dem Vergleich mit den Bildern der Fig. 2.

1. Nervenfaserschicht. — 2. Ganglienzellenschicht. — 3. innere retikuläre Schicht. — 4. innere Körnerschicht. — 5. Zwischenkörnerschicht. — 6. äussere Körnerschicht. — 7. Stäbchen- und Zapfenschicht. — 8. Retinal-Pigmentepithel. — V Retinalgefässe.

Vergrösserung 214fach.

Fig. 4. Normaler Augengrund. Dieses Auge, einem blonden Menschen angehörig, besitzt weniger Pigment als das von Fig. 1. Es ist namentlich das Pigmentepithel der Netzhaut viel durchsichtiger, so dass man das Gefässnetz der Aderhaut gut sieht. Die Aderhaut hat auch wenig Pigment, so dass die Räume zwischen den Gefässen nicht dunkel, sondern heller als diese sind. Der Foveafleck ist hier rot, der Reflex der Fovea-Mitte ist wegen des hellen Grundes nicht sichtbar. Am Sehnerv sind Gefässtrichter, Chorioidal- und Skleralring deutlich ausgeprägt.

Für das Verständnis der Erscheinungen am normalen Augengrund ist die Kenntnis der normalen Anatomie dieser Teile unerlässlich. Zur Erläuterung des Nötigsten in dieser Richtung dienen die Figuren 2 a und b, 3 und 14 a, b, c.

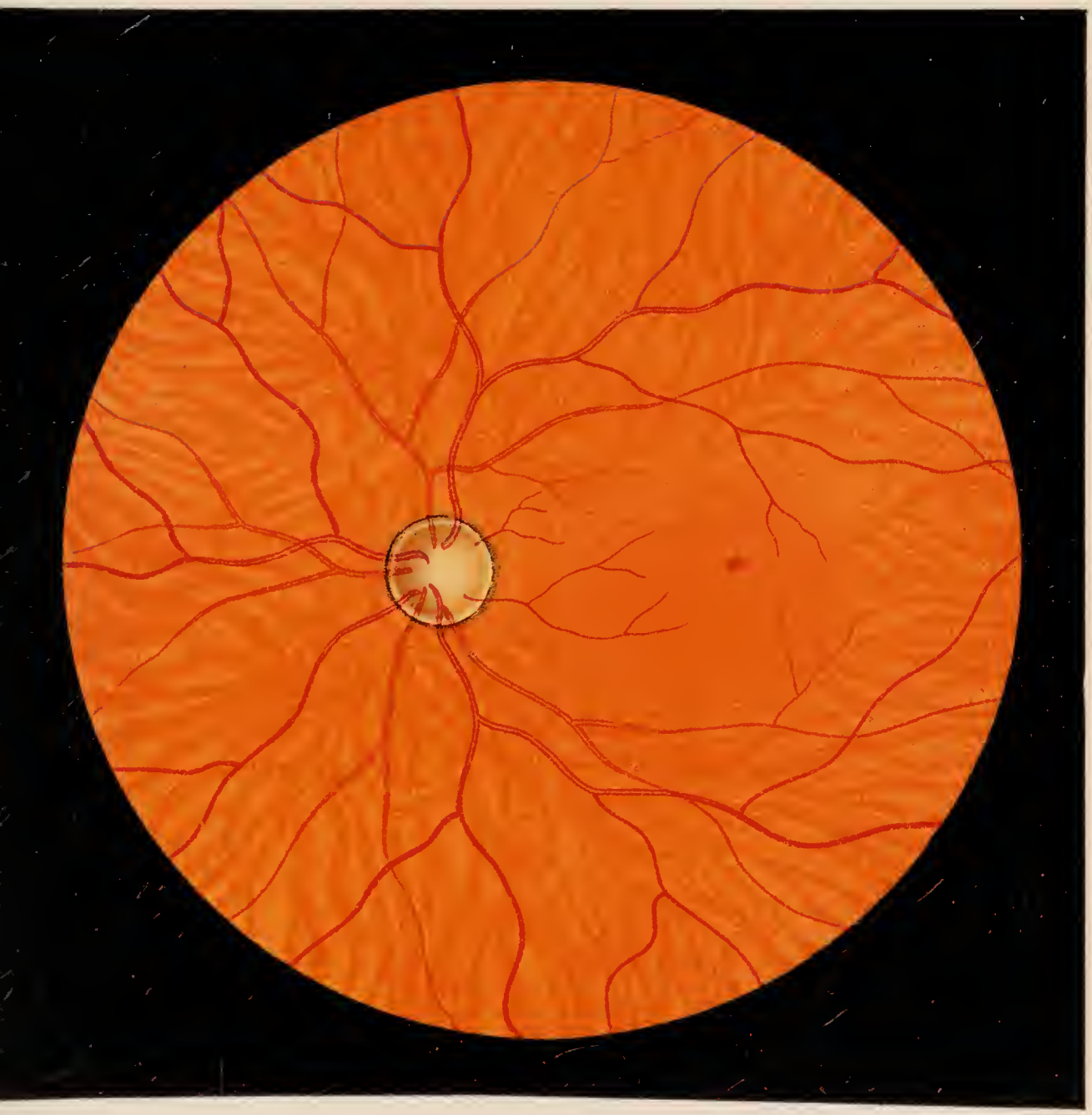

Fig. 4.

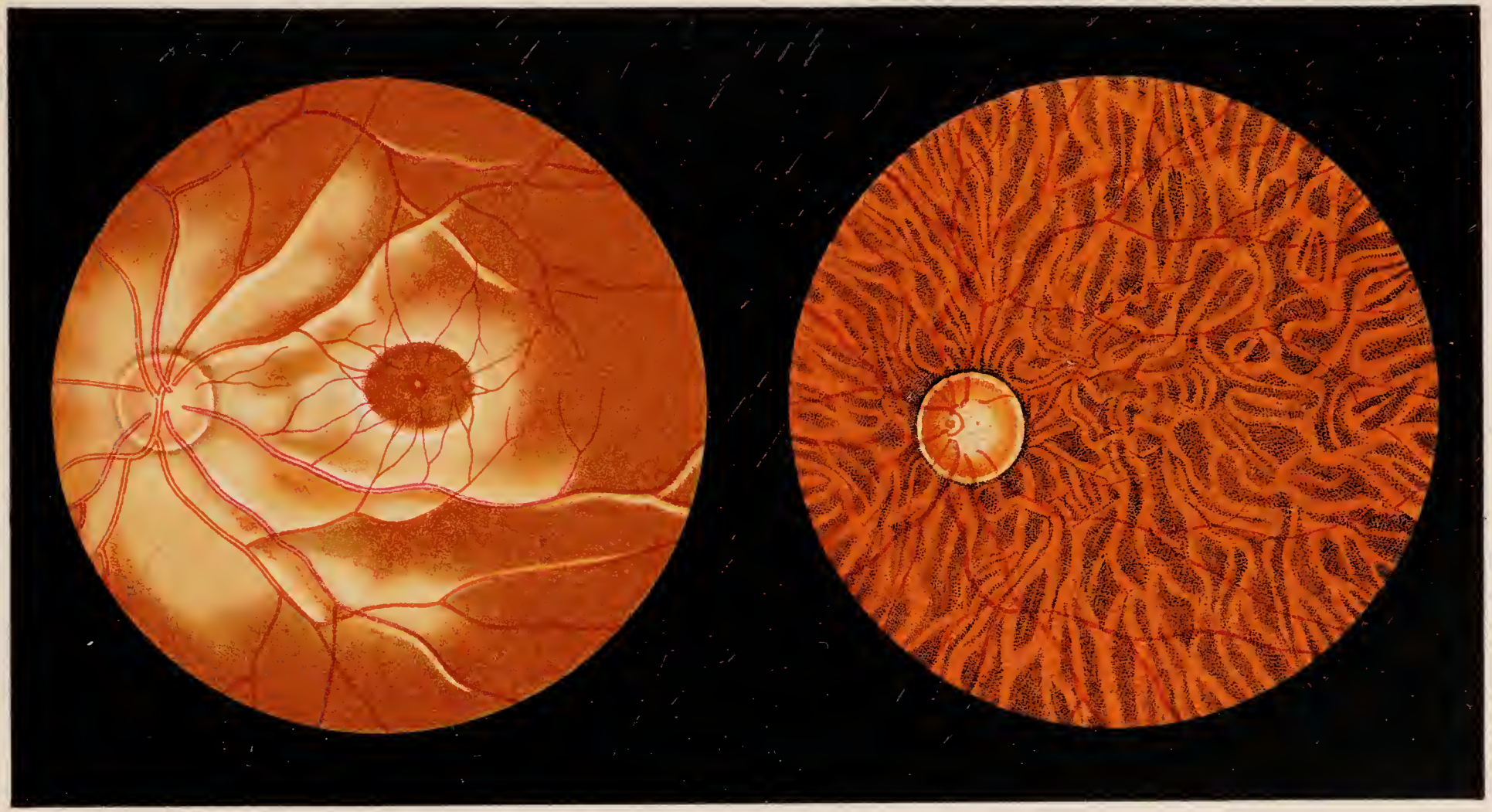

a

Fig. 5.

b

Lith. Anst. F. Reichhold. München

Fig. 5 a—b. Normaler Augengrund. Bei a ist ein ganz dunkler Augengrund abgebildet und, so gut dies möglich, das Glänzen der Netzhaut, das in der Jugend bei so dunklem Grund namentlich deutlich zu sein pflegt. Der querovale Reflexring in der Mitte der Figur wird Maculareflex, der kleine Reflex in der Mitte der Macula wird Foveareflex genannt. Das Pigmentepithel enthält so viel dunklen Farbstoff, dass man gar nichts von der Aderhaut sieht, abgesehen von etwas Rot.

— Bei b ist ein Augengrund abgebildet, der auch viel Pigment zeigt, aber nicht im Epithel der Netzhaut, denn man sieht die Chorioidea sehr gut, sondern hauptsächlich zwischen den Gefässen der Aderhaut, wodurch dieselben sehr deutlich hervortreten. Man findet diese „Täfelung" des Augengrundes mehr bei älteren Leuten. Der Sehnerv hat eine physiologische Excavation, in deren Grund die Löcher der Lamina cribrosa deutlich zu sehen sind.

Die Anordnung des Pigmentes in der Aderhaut, wie sie in diesem Bild zur Erscheinung gelangt, ist genauer ersichtlich aus Fig. 3, wo die anatomischen Verhältnisse im Querschnitt zu sehen sind.

Fig. 6. Markhaltige Nervenfasern in der Netzhaut, a beim pigmentierten Kaninchen, b und c beim Menschen. — Beim Kaninchen bildet dieser Befund die Regel und das Bild ist immer dasselbe: es breiten sich die Fasern hauptsächlich horizontal, schneeweiss schimmernd, feinstreifig aus, peripher wie weisse Haare endigend, auf ihnen deutlich die Retinalgefässe sichtbar (wobei Arterien und Venen weniger in der Färbung von einander verschieden sind, als beim Menschen). Die markhaltigen Fasern verdecken die Pigmentierung und die Gefässe der Aderhaut. Der Sehnerv erscheint beim Kaninchen queroval und hat einen starken Gefässtrichter. — Beim Menschen kommen markhaltige Fasern nicht häufig vor und zeigen die verschiedensten Bilder in Grad und Anordnung der Verbreitung. Bald sind nur an kleinen Stellen (Fig. 6 c), bald an grösseren die dadurch verursachten schneeweissen, feinstreifigen Flecken sichtbar, in der Regel hauptsächlich am Sehnervenrand, diesen mehr oder weniger deckend. Doch finden sich hie und da auch kleine Einsprengungen von Markscheidenbildung entfernt vom Sehnerv (bei 6 b nahe dem oberen Rande der Figur). Es decken diese markhaltigen Fasern oft auch streckenweise die Retinalgefässe.

Man muss sich hüten, diese unschuldigen weissen Flecken mit solchen bei Albuminurie zu verwechseln. Sie unterscheiden sich von solchen durch die immer da oder dort sichtbare feine radiäre Streifung, namentlich pflegt diese an der peripheren Grenze der Flecken nicht zu fehlen (haarartig).

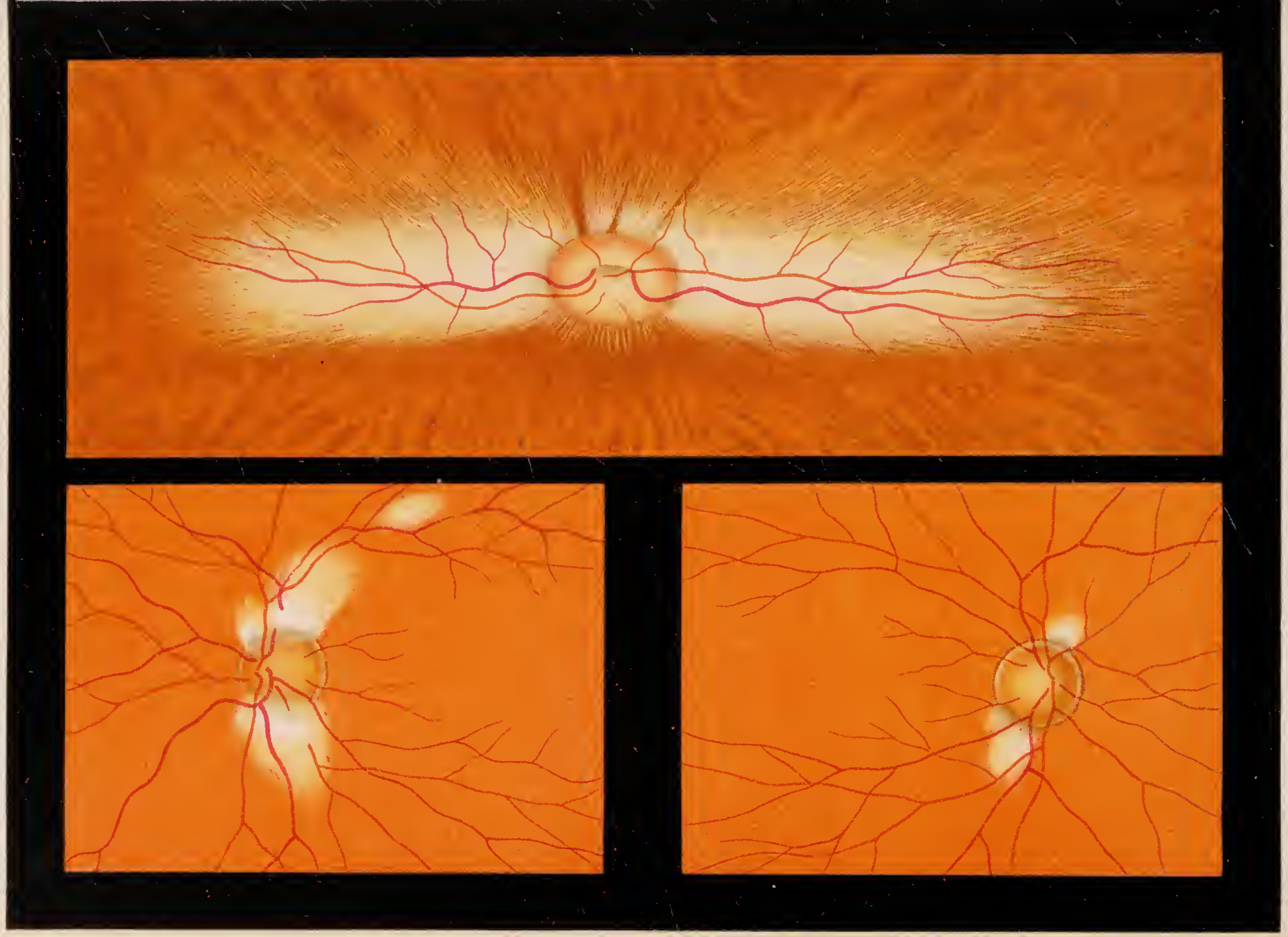

Fig. 6.

Lith. Anst. F. Reichhold, München.

Fig. 7.

Lith. Anst F. Reichhold München

Angeborene Fehler des Auges.

Fig. 7—11.

Fig. 7. Angeborener umschriebener Mangel der Aderhaut — Coloboma Chorioideae — nach unten (aufrechtes Bild, auf die Grösse des umgekehrten verkleinert).

Der Defekt, in welchem man die weisse Sklera blossliegen sieht, hat rundliche Form und bleibt mit seiner oberen Grenze drei Sehnervendurchmesser breit von der Sehnervenscheibe (Papille) entfernt. Längs dieser Grenze ist noch etwas Aderhautgewebe vorhanden, weiter unten finden sich davon bloss noch geringe Reste in Form einiger Pigmentflecken und einiger Gefässe. Retinalgefässe sieht man auch über das Kolobom wegziehen. Im übrigen ist der Augengrund normal.

Man hat diese nach unten liegenden Defekte in der Aderhaut vom Offenbleiben der Foetalspalte abgeleitet. So einfach ist die Sache wohl nicht. Die Foetalspalte liegt im Bereiche der Augenblase, aus der später die Retina wird. Nun fehlt aber im Bereiche der Kolobome oft gerade nicht die Retina (wie auch in dieser und der folgenden Figur Retinalgefässe über das Kolobom wegziehen). Der Defekt liegt vielmehr ausserhalb der Augenblase und ihrer Spalte, im Bereich des Mesoderms resp. dessen Abkömmlings, der Aderhaut. — Diese Kolobome nach unten wie die anderen angeborenen Defekte (vgl. die folgenden Figuren) sind wohl oft auf intrauterine Erkrankungen zurückzuführen, wobei in der ersten Gruppe (Kolobom der Iris und Chorioidea nach unten) die Foetalspalte wohl bloss eine sekundäre Rolle spielt.

Fig. 8 a. Angeborener umschriebener Mangel der Aderhaut und Missbildung des Sehnervs — Coloboma Chorioideae et Nervi optici — (aufrechtes Bild, auf die Grösse des umgekehrten verkleinert).

Der Aderhautdefekt umfasst hier in einem Bogen den Sehnerv und dieser ist zugleich stark vergrössert. Die Gefässe treten auf demselben ganz abnorm aus. Es ist ferner der Sehnerv und der nach unten angrenzende Teil der Sklera ausgehöhlt (ektatisch) und in der grösseren Aushöhlung liegen noch drei kleinere (2 ovale und 1 runde) Ausbuchtungen (Staphylome). Im Bereich des Koloboms sieht man einige Netzhaut- und Aderhaut-Gefässe.

— b. Angeborener Mangel des Netzhaut-Pigment-Epithels in der Gegend der Macula lutea.

An zwei weisslichen Stellen fehlt auch noch ein Teil des Aderhautgewebes, so dass man dort die Sklera hell durchschimmern sieht und darauf einige Aderhautgefässe. Am temporalen Rande der Sehnervenscheibe ist die Aderhaut in Form eines abgestumpften Dreiecks ebenfalls etwas defekt. Im Bereich der gelbroten Stellen, an denen das Pigment-Epithel fehlt, sieht man unregelmässige Pigmentlinien. Der übrige Augengrund ist normal. Am anderen Auge findet sich eine ganz gleiche Veränderung.

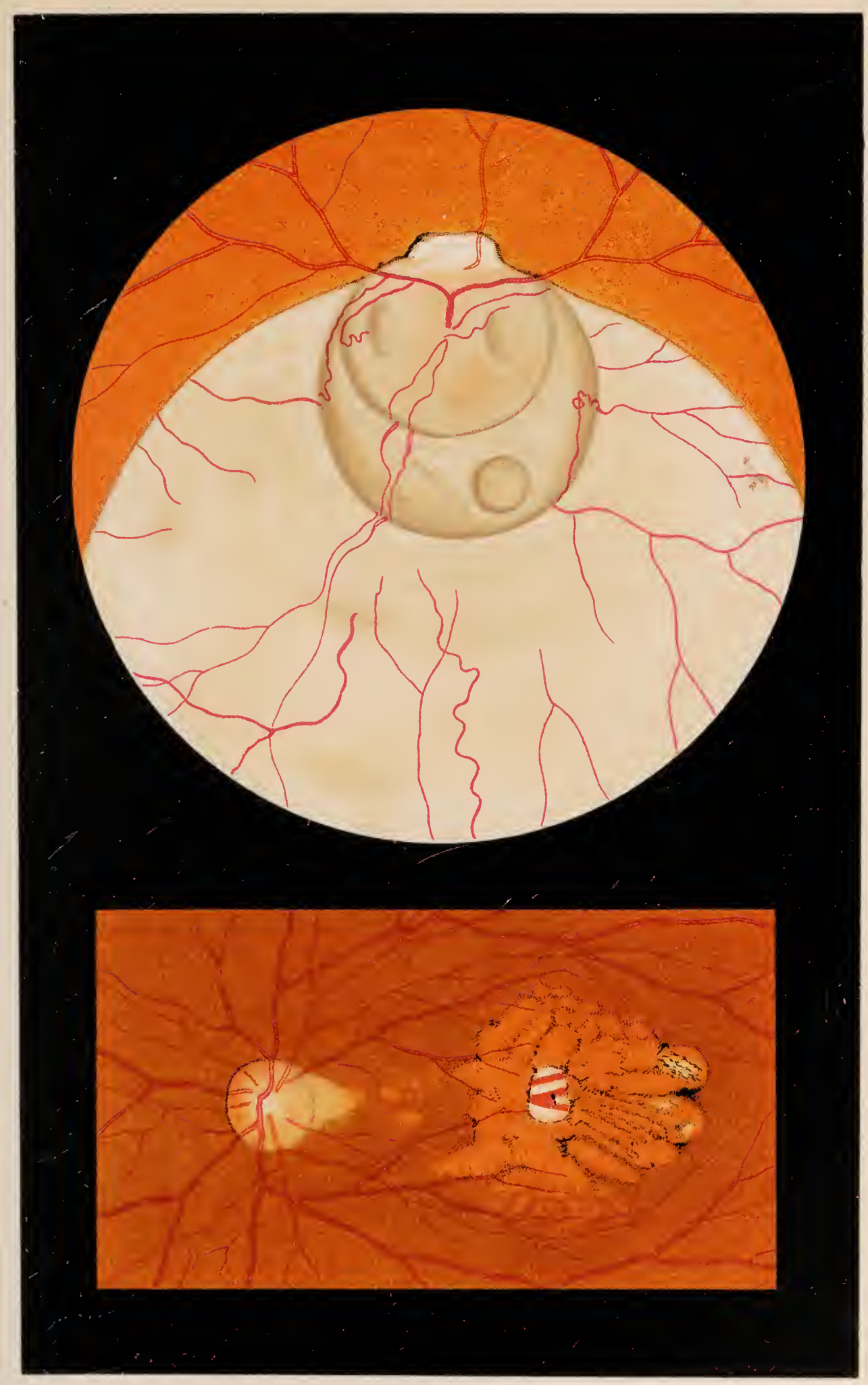

Fig. 8.

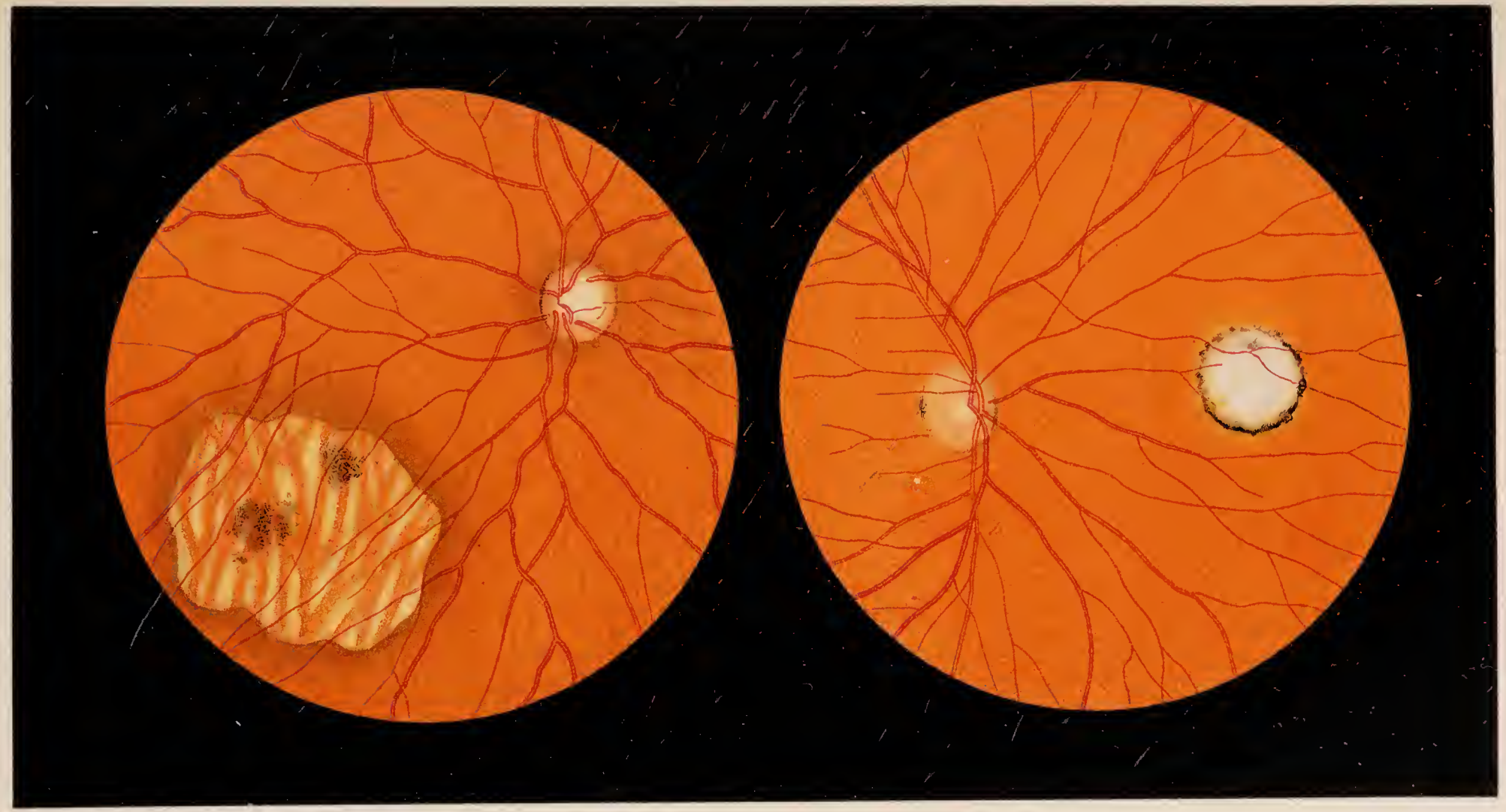

a Fig. 9. b

Lith. Anst F. Reichhold München

Fig. 9 a. Angeborener umschriebener Mangel des Netzhautpigmentes und teilweise auch der Aderhaut nach aussen-oben vom Sehnerv (umgekehrtes Bild). Die Netzhautgefässe ziehen ohne Störung über die helle, von stärkerer Pigmentierung umsäumte Stelle hinweg, deren Begrenzung bogig ist und in deren ganzer Ausdehnung man Chorioidalgefässe sieht, zwischen denen das Pigment fehlt. Die zwei lockeren Pigmentflecken dürften auf Ansammlung von Retinalpigment beruhen. Im übrigen ist der Augengrund normal. Das andere Auge ist ganz normal.

— b. Angeborener umschriebener Defekt der Chorioidea, nasalwärts vom Sehnerv, rund, mit Pigment umsäumt. Die Aderhaut fehlt dort ganz, so dass man das Weiss der Sklera sieht. Die Netzhautgefässe ziehen darüber hinweg. Der übrige Augengrund ist normal. Das andere Auge ist ganz normal.

Es handelt sich bei allen diesen angeborenen Defekten der Aderhaut wohl meist um die Folgen intrauteriner Erkrankungen.

Fig. 10 a. Angeborener umschriebener Mangel der Aderhaut nach oben vom hinteren Augenpol (umgekehrtes Bild), von einer bogigen Pigmentlinie umsäumt. Im oberen Teil des Defektes ist noch ein Teil des Aderhautgewebes erhalten, im untern sieht man das Weiss der Sklera. Die Retinalgefässe ziehen ungestört über die abnorme Stelle weg. Eine ringförmige Atrophie der Chorioidea, die von Kurzsichtigkeit herrührt, umgibt den Sehnerv. Am anderen Auge findet sich an der gleichen Stelle oberhalb des hinteren Poles ein ganz ähnlicher Defekt der Aderhaut.

— b. Angeborener Pigmentmangel des Auges — Albinismus. Es ist nur ein kleiner Teil des Augengrundes abgebildet und zwar befindet sich derselbe ganz in der Peripherie nach unten-aussen nahe dem Aequator des Augapfels. Man sieht eine Vortex-Vene (Haupt-Abflussvene der Aderhaut) und ihre Verzweigungen. Da in der Netzhaut und Aderhaut alles Pigment fehlt, so sieht man die Aderhautgefässe sehr deutlich auf dem weissen Grund der Lederhaut. Von den Netzhautgefässen sieht man zufällig keines, da solche in diesem peripheren Bezirk schon sehr dünn und spärlich sind.

a Fig. 10. b

Lith. Anst F. Reichhold, München

Fig. 11.

Lith. Anst F. Reichhold, München

Fig. 11. Angeborene Verschiebung der Linse — Ektopia lentis congenita — nach untenaussen, am rechten Auge (umgekehrtes Bild). Man sieht bei geeigneter Haltung des Konvexglases den Linsenrand schief mitten durch das ophthalmoskopische Gesichtsfeld ziehen und infolge dessen den Sehnerven doppelt: sowohl durch die Linse resp. deren Rand (kleines Bild, etwas oval) als auch an der Linse vorbei. Am Sehnerv findet sich eine atrophische Sichel nach unten, wie sie bei Myopie, namentlich aber bei angeborener Schwachsichtigkeit und Astigmatismus, vorkommt.

Erkrankungen des Sehnervs.

Fig. 12—24.

Fig. 12 a. Entzündung des Sehnervs — Neuritis nervi optici — im Beginn. Die Grenze der Sehnervenscheibe ist ganz undeutlich und der Sehnerv gerötet, so dass er sich vom Grund nicht recht abhebt und daher schwer sichtbar ist. Die parallaktische Verschiebung (s. Einleitung) und das aufrechte Bild ergeben auch eine leichte Schwellung der Papille. Die Retinalgefässe zeigen keine wesentliche Abnormität. Der übrige Augengrund ist normal.

— b. Stärkere Entzündung des Sehnervs, dessen Durchmesser als vergrössert zu erkennen ist, obschon seine Grenzen infolge leichter Trübung der die Sehnervenscheibe umgebenden Retina ganz unscharf sind. Auch die Schwellung ist stärker (Hügel). Ferner sind jetzt die Netzhautvenen durch Stauung überfüllt, die Netzhautarterien schmal.

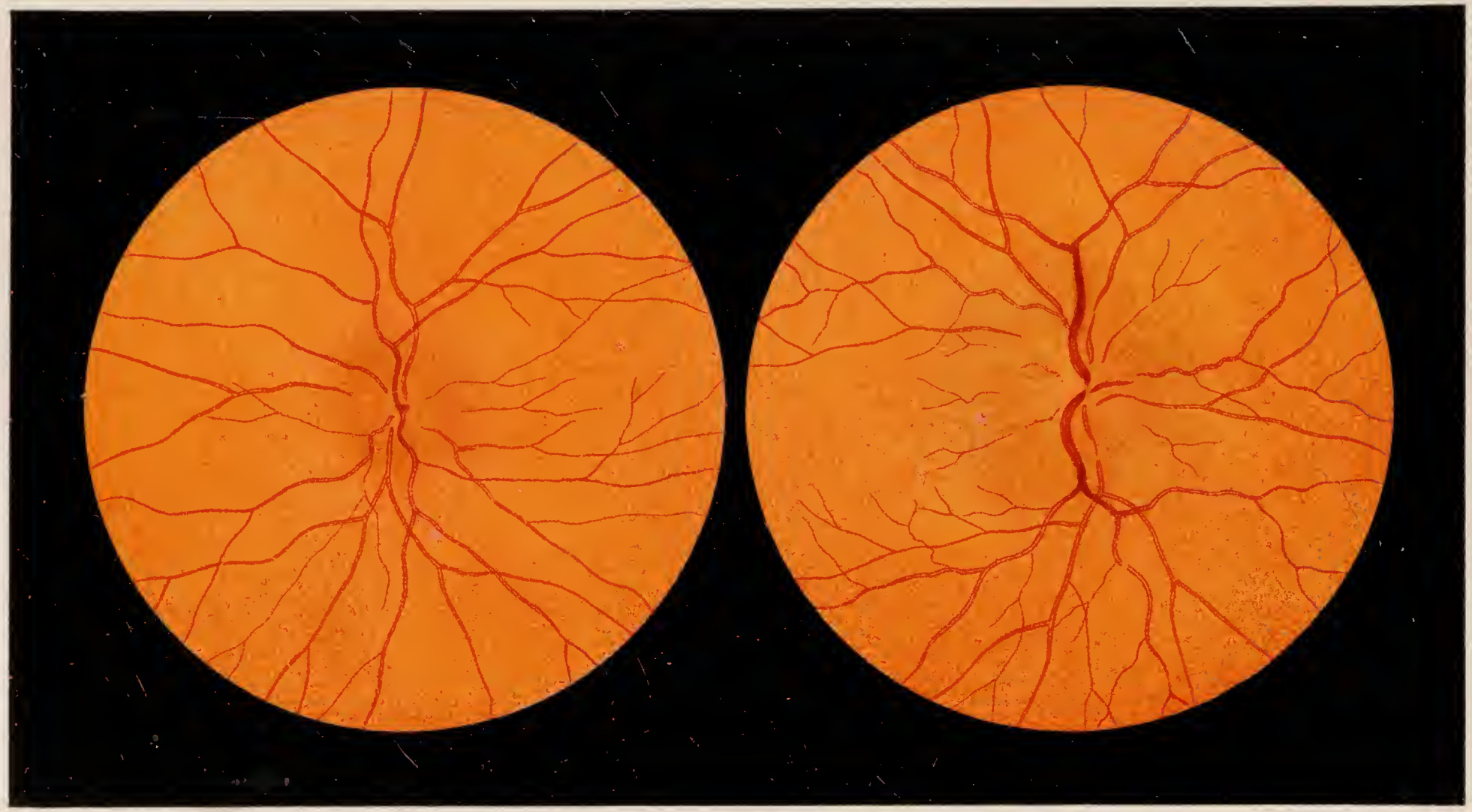

a Fig. 12. b

Luh. Anst. F. Reichhold. München

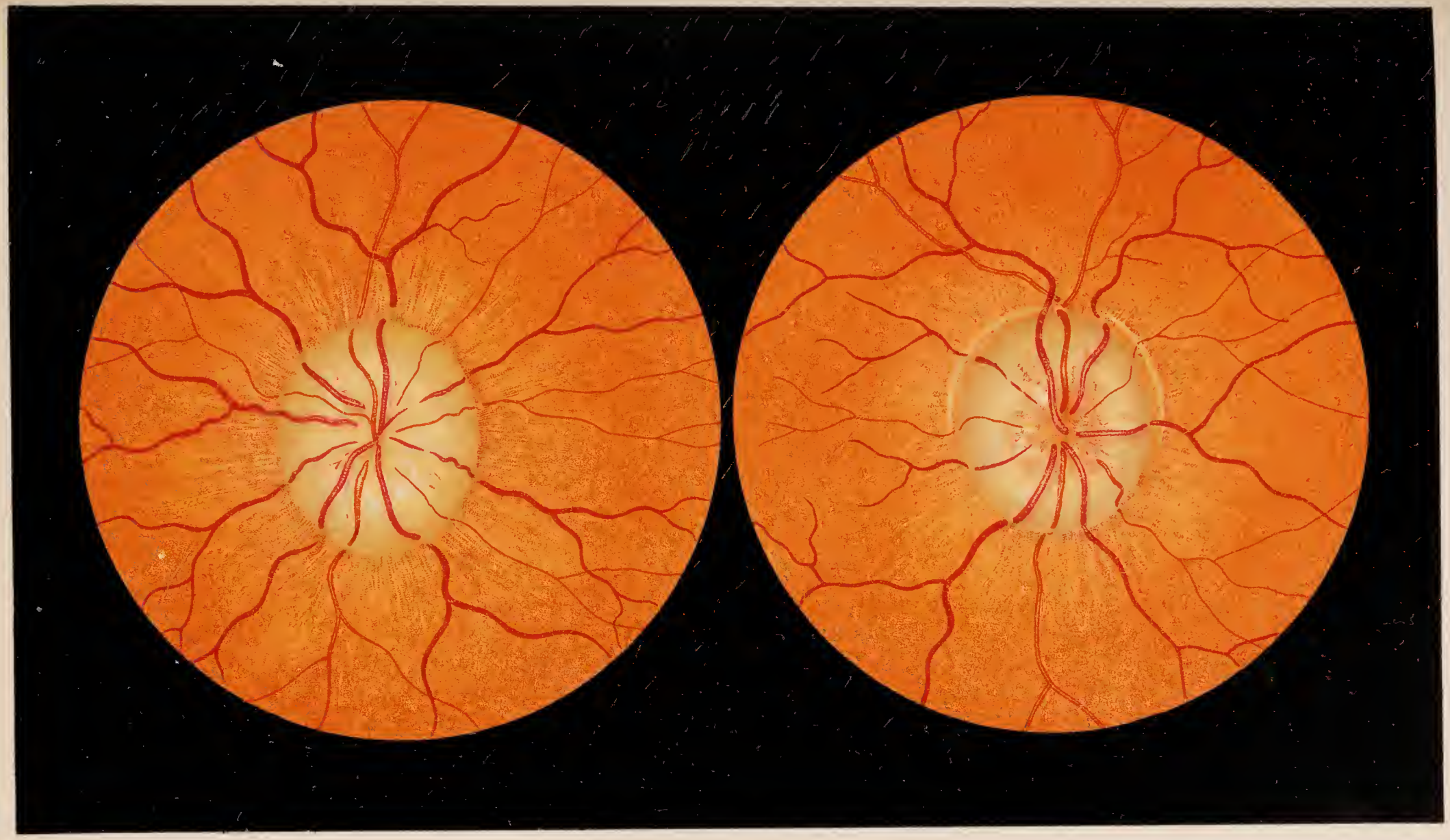

a Fig. 13. b

Lith. Anst. v. Reichhold, München

Fig. 13 a u. b. Beiderseitige Entzündung des Sehnervs bei Hirntumor — Stauungspapille, Papillitis. — Die Papille ist im Durchmesser vergrössert und bildet durch oedematöse und entzündliche Schwellung einen stark vortretenden Hügel, über den die Gefässe hinuntersteigen. Die Venen sind gestaut, daher stärker gefüllt und geschlängelt. Rings um die Papille ist die Netzhaut leicht getrübt und etwas radiär streifig. Am linken Auge sieht man in derselben konzentrisch zur Grenze der Papille einen weisslichen Bogen verlaufen, vielleicht auf Faltung der Netzhaut beruhend. (Kranker der Klinik von Herrn Prof. Eichhorst.)

Die anatomischen Veränderungen der Papillitis werden erklärt durch die Figuren 15 a und b.

Fig. 14 a. Horizontalschnitt durch die normale Macula lutea, fast genau durch die Mitte der Fovea centralis (F. c.).

Nach Einlegen des eben enukleierten Bulbus in warm gesättigte Sublimatlösung und weiterer Härtung in Alkohol wurden die dann angefertigten Schnitte mit Hämatoxylin und Eosin gefärbt. Die Wände der Netzhautgrube sind beim Lebenden wahrscheinlich etwas weniger steil abfallend als in diesem Präparat. Am Grunde der Grube finden sich vor dem Pigmentepithel bloss noch die schlanken Zapfen und ihre Fasern nebst zugehörigen Körnern. In der Zwischenkörnerschicht sind die Fasern infolge der Präparation etwas auseinandergewichen (in Fig. c deutlicher sichtbar), wodurch eben die Wände der Grube wohl etwas steiler als normal sind.

Vergrösserung 14fach.

— b gibt die Grenzen desselben Präparates bei derselben etwas stärkeren Vergrösserung (30fach), wie sie das folgende Bild besitzt.

— c. Anderer Schnitt von demselben Präparate durch die Netzhautgrube und Umgebung sowie die anliegende Chorioidea und Sklera bei stärkerer Vergrösserung. (Im Grunde der Grube findet sich eine kleine, durch die Präparation bedingte Hervorragung.) Zunächst dem Pigmentepithel sieht man die Choriocapillaris. An der Rückseite der Sklera mehrere Quer- und Schiefschnitte hinterer Ciliargefässe (V). Färbung wie bei Fig. 14 a.

Das Bild veranschaulicht auch die Dickenverhältnisse der drei Membranen Retina, Chorioidea und Sklera.

Vergrösserung 30fach.

In beiden Schnitten sieht man an den Rändern der Fovea centralis die Membrana limitans interna (Margo limitans internus), die sich von ihrer Unterlage bei der Präparation etwas abgehoben hat.

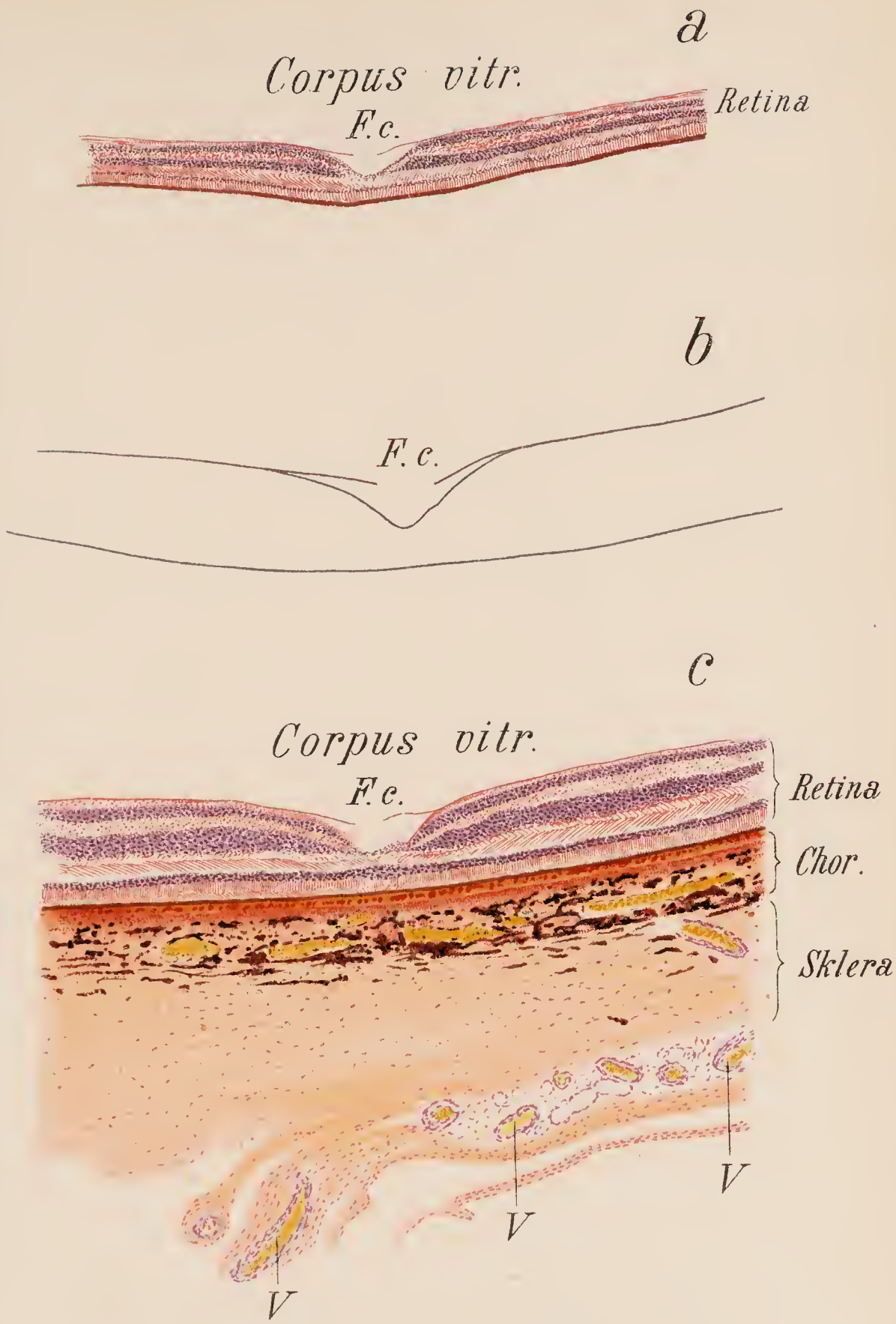

Fig. 14.

Lith. Anst F. Reichhold, München.

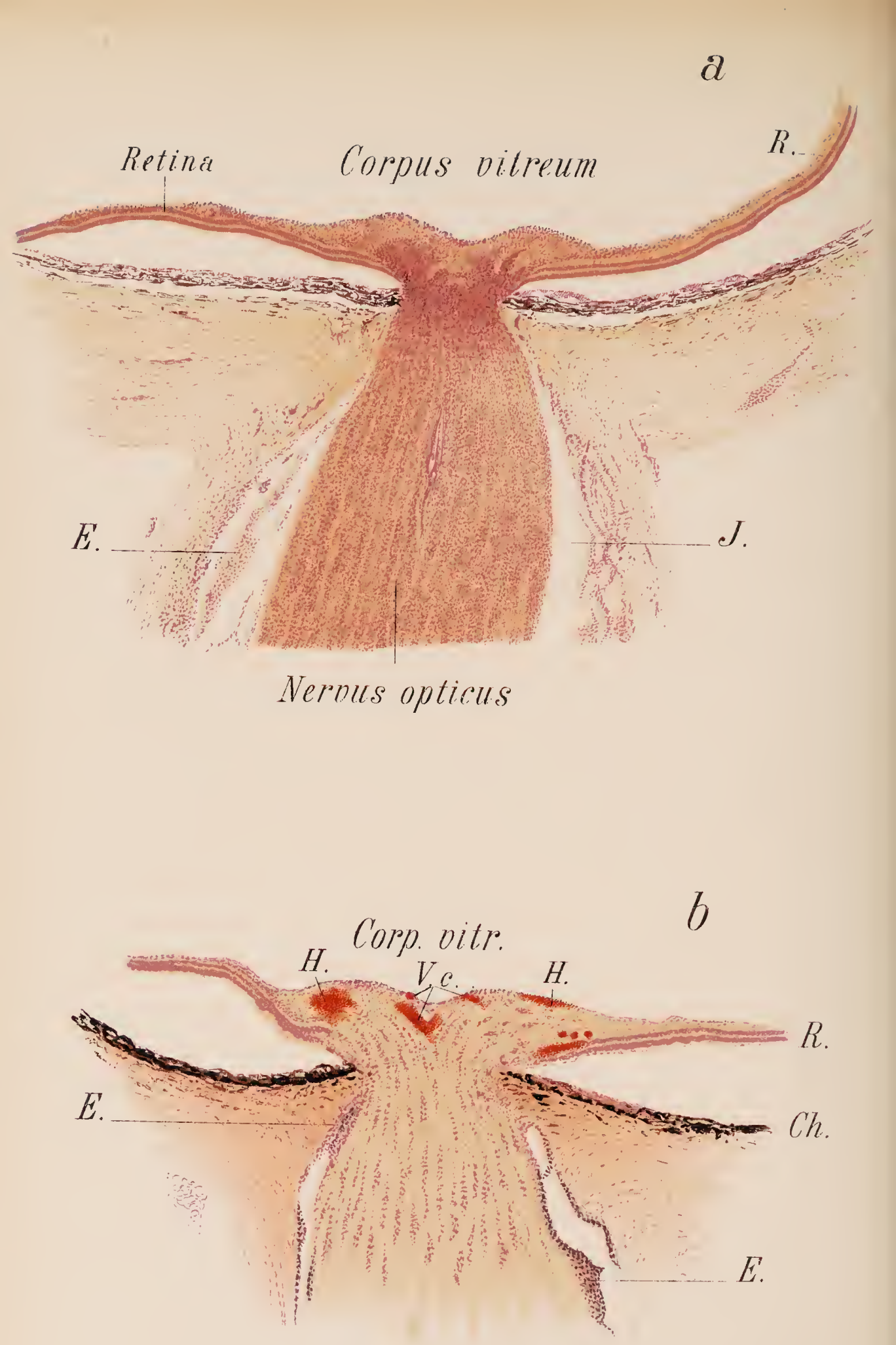

Fig. 15.

Lith. Anst. F. Reichhold, München.

Fig. 15a. Längsschnitt durch den Sehnerveneintritt bei Neuritis resp. Papillitis (Stauungspapille) infolge von Hirntumor (Sarkom des Schläfelappens). Färbung mit Hämatoxylin. Die Schwellung der Papille ist hier mässig stark (sie kann in solchen Fällen auch viel stärker sein, stärker noch als im folgenden Bilde). Die Netzhaut hat sich erst bei der Anfertigung der Präparate von der Chorioidea abgehoben.

Zwischen Lamina cribrosa und vorderer Fläche der Papille zeigt sich starke entzündliche Infiltration (Kernvermehrung). Im Zwischenscheidenraum (J) findet sich da und dort ebenfalls entzündliche Exsudation (E). Im Optikusstamm, in dessen Mitte eine kurze Strecke weit ein Centralgefäss sichtbar ist, findet sich ziemlich starke Kernvermehrung resp. Entzündung.

E. Entzündliches Exsudat im Zwischenscheidenraum des Sehnerven. J. Zwischenscheidenraum. R. Retina.

Vergrösserung 14fach.

Es hat in diesem Falle die Papille und Umgebung ophthalmoskopisch zuerst das Bild von Fig. 12b, dann nach und nach mehr das von Fig. 13a dargeboten.

— b. Längsschnitt durch den Sehnerveneintritt bei Neuritis und Papillitis infolge von Hirnabscess mit eitriger Meningitis und Exitus letalis trotz ausgeführter Trepanation des Schädels. Färbung mit Hämatoxylin und Eosin.

Die Schwellung der Papille ist hier stärker als im vorigen Falle und würde noch mehr hervortreten, wenn die Retina nicht (infolge der Präparation) sich von der Aderhaut abgehoben hätte.

Die Schwellung seitlich über die Papillengrenze hinaus, welche ophthalmoskopisch die „Vergrösserung der Papille“ verursacht (vgl. Fig. 13, 17 und 18) ist deutlich zu sehen. Ferner bemerkt man unschwer die starke Füllung der Gefässe, speziell der Venen der Papille (V. c.), sowie Blutaustritte (H.) ins Gewebe der Papille. Auch hier findet sich entzündliche Exsudation (E) im Zwischenscheidenraum.

V. c. Centralgefässe. E. Exsudation im Zwischenscheidenraum. Ch. Chorioidea. R. Retina. H. Haemorrhagien.

Vergrösserung 14 fach.

Das ophthalmoskopische Bild ähnelte in diesem Falle der Fig. 17 und 18.

Fig. 16. Entzündung des Sehnervs und der ihn umgebenden Netzhaut bei Syphilis — sog. Neuro-retinitis specifica. — Der Sehnerv und seine Umgebung sind stark verschleiert, wozu wesentlich auch eine diffuse centrale Trübung des Glaskörpers beiträgt. Die peripheren Teile des Augengrundes sind in unserem Fall nicht erkrankt, es finden sich dort aber manchmal auch ältere oder frischere disseminierte Aderhaut-Herde. Dieses hier wiedergegebene Bild ist für Syphilis charakteristisch, d. h. es lässt sich aus demselben mit grosser Wahrscheinlichkeit auf diese Erkrankung schliessen.

Es kann die ganze Trübung bei geeigneter Behandlung wieder schwinden, dagegen bleibt gewöhnlich eine mehr oder weniger starke atrophische Verfärbung des Optikus zurück. Feine chorioiditische Herde in der Peripherie können sich auch erst im Ablauf des Prozesses noch hinzugesellen.

Fig. 16.

Fig. 17.

Lith. Anst. F. Reichhold, München.

Fig. 17. Starke Entzündung des Sehnervs — Papillitis — infolge von Meningitis durch Schlag auf den Kopf. Die Entzündung hat hier (an beiden Augen) zu starker Infiltration des Sehnervengewebes geführt, als deren Ausdruck die grauweissen Flecken und Streifen an der Papille und in der angrenzenden Netzhaut aufzufassen sind, ebenso die Blutungen, die sich nach unten aussen diesen anschliessen. Das Sehnervenende ist dabei sowohl im Durchmesser vergrössert als auch ziemlich stark geschwellt, prominent. Entsprechend der Durchsetzung des Sehnervengewebes mit Entzündungsprodukten ist auch der Abfluss des Venenblutes aus der Netzhaut erschwert, die Venen daher stark gefüllt und geschlängelt. (Kranke der Klinik von Herrn Prof. Eichhorst.)

Anatomisch würde diesem Bilde ungefähr der mikroskopische Befund entsprechen, der in Figur 13 b wiedergegeben ist.

Figur 18. Starke Entzündung und Stauung im Sehnerv bei Orbital-Geschwulst. Das Auge zeigte Vortreibung (Protrusion). Der Sehnerv lässt im Bilde starke entzündliche und ödematöse Schwellung seines intraokularen Endes erkennen. Die entzündliche Infiltration gibt ihm weissliche, streifige Färbung. Die Netzhautvenen sind sehr stark gestaut, so dass hier noch infolge dessen zahlreiche Blutaustritte in der Netzhaut hinzutraten. Die Netzhautarterien sind mässig stark gefüllt.

Fig. 18.

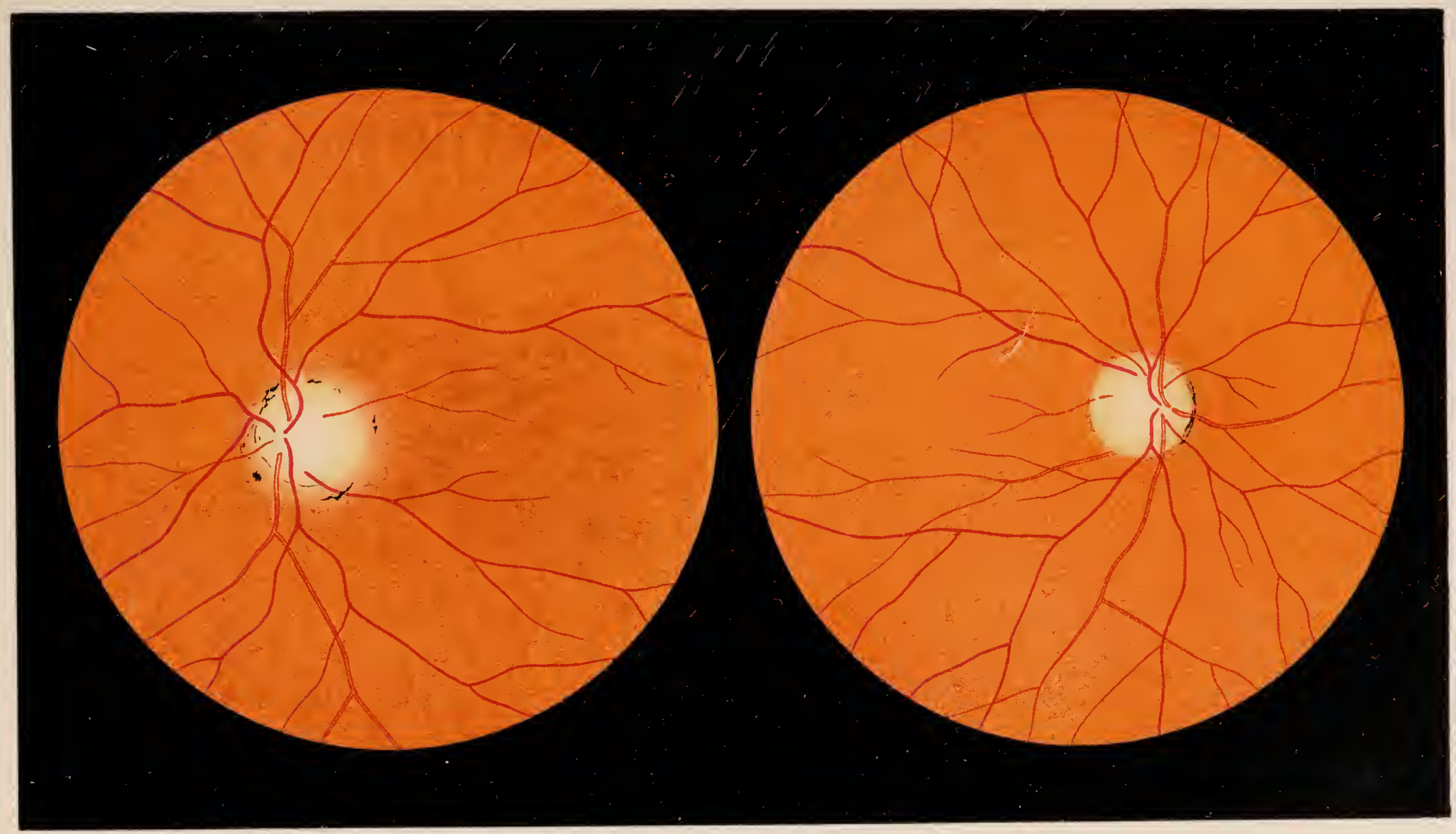

a

Fig. 19.

b

Lith. Anst F. Reichhold München.

Fig. 19 a. Atrophie des Sehnervs nach Entzündung, neuritische Atrophie. Die Sehnervenscheibe ist gleichmässig weiss, ihre Begrenzung unscharf, die Lamina cribrosa ist nicht sichtbar. Die weisse Färbung rührt zum Teil von Bindegewebe her, das als Rest der früheren Entzündungsprodukte das Sehnervenende durchsetzt und bedeckt. An einzelnen Gefässen sieht man weisse Linien — Adventitialstreifen —, die auf Verdickung der Wandung beruhen. An der Sehnervengrenze zeigen Pigment-Linien und ein hellerer Ring um die Scheibe an, dass auch etwas Wucherung des Pigmentes der Chorioidea zugleich mit Atrophie des Gewebes derselben durch die Entzündung des Opticus verursacht wurde. Die Gefässe der Netzhaut zeigen normale Füllung, später wird diese sich etwas vermindern.

— b. Atrophie des Sehnervs nach Leitungsunterbrechung durch Fraktur des canalis opticus bei Sturz auf den Kopf. Die Grenze der Sehnervenscheibe ist vollkommen scharf und normal, die Färbung aber weiss (mit mehr oder weniger Stich ins Graue). Die Füllung der Netzhautgefässe ist gut und bleibt es auch lange Zeit.

Dieses Verhalten der Gefässe unterscheidet diese Art Atrophie deutlich von der genuinen grauen, wo die Gefässe viel rascher schmal werden. Im Lauf der Jahre wird auch nach Leitungsunterbrechung die Färbung mehr graulich, die Gefässe aber behalten doch die längste Zeit ein ordentliches Kaliber bei.

Fig. 20a. Beginnende graue (tabetische) Atrophie des Sehnervs. Diese Verfärbung ist in der temporalen Hälfte schon sehr deutlich, in der nasalen schwächer ausgesprochen. Die Lamina cribrosa ist in der Mitte des Sehnervs ziemlich deutlich sichtbar. Die Gefässe der Netzhaut, namentlich die Arterien, sind schon schmaler.

— b. Vorgerückte graue Atrophie des Sehnervs. Die Verfärbung ist stärker als im vorigen Fall, die Lamina cribrosa deutlicher, weil stärker entblösst. Die Grenze der Sehnervenscheibe bleibt scharf. Die Gefässe der Netzhaut werden schmaler und schmaler, namentlich die Arterien.

Wie die Atrophie, partiell und total sich im anatomischen Präparat zeigt, ergibt sich aus Fig. 21 a und b.

a

Fig. 20.

b

Lith. Anst F. Reichhold, München

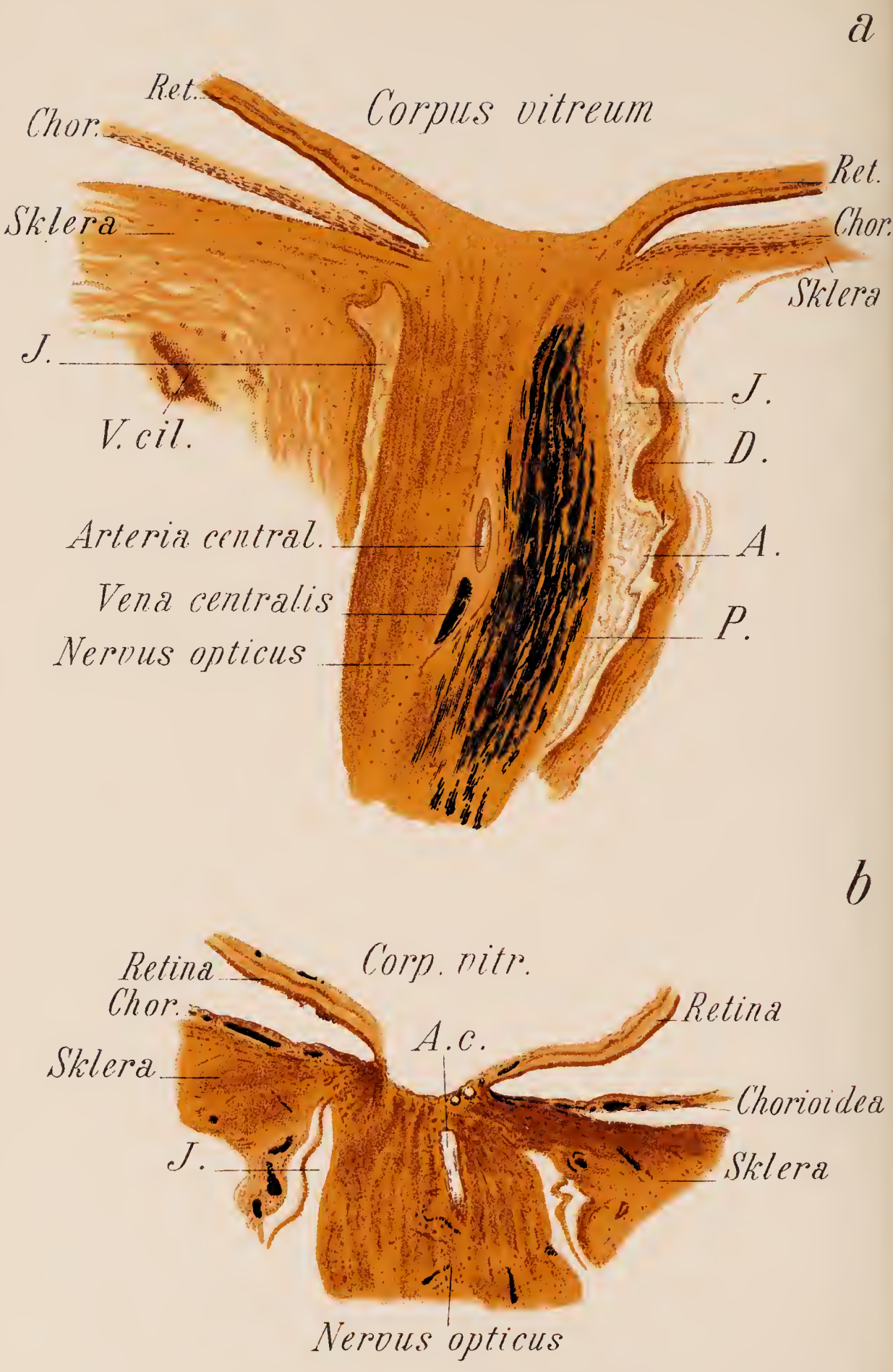

Fig. 21.

Lith. Anst. F. Reichhold, München.

Fig. 21 a. Längsschnitt durch den Sehnerveneintritt bei teilweiser Atrophie des Sehnerven. Färbung des Schnittes nach Weigert, wodurch die noch erhalten gebliebenen Markscheiden schwarzblau gefärbt wurden. Im atrophischen, die linke Hälfte des Sehnervenstammes einnehmenden Teil fehlen die Markscheiden gänzlich. Infolge der partiellen Atrophie und der dadurch bedingten Volumsabnahme des Sehnerven ist der Zwischenscheidenraum etwas weiter als normal und die Arachnoidalscheide deutlicher sichtbar. Durch die Atrophie ist auch die Papille bereits etwas abgeflacht.

D. Duralscheide. — A. Arachnoidalscheide. — P. Pialscheide. — V. cil. Ciliargefäss. — J. Zwischenscheidenraum.

Vergrösserung 14fach.

— b. Längsschnitt durch den Sehnerveneintritt bei totaler Atrophie des Sehnerven, nach Weigert gefärbt. Es fehlen alle Markscheiden, der Opticusstamm ist noch dünner als im vorigen Fall, die Papille zeigt eine deutliche „atrophische Exkavation", in deren Grund die Lamina cribrosa blossliegt. Die Arteria centralis (A. c.) ist zum Teil im Schnitt sichtbar.

Diesem Befunde würde ophthalmoskopisch das Bild der Fig. 20b entsprechen. Der Patient, dem das Präparat entstammt, zeigte, als ich ihn zum ersten Mal untersuchte, beginnende graue Atrophie, entsprechend dem Bild der Fig. 20a, später die vorgerückte graue Verfärbung der Papille, wie sie Fig. 20b wiedergibt. Dann erkrankte er an progressiver Paralyse und starb im Irrenhause. Die hinteren Bulbushälften wurden mir von Herrn Prof. Forel freundlichst zugestellt.

Vergrösserung 14 fach.

Figur 22. Atrophie des Sehnervs durch Spannungszunahme des Auges. Glaukom. Das Sehnervenende ist rings herum bis an den Rand stark ausgehöhlt (exkaviert) und stark grau verfärbt. Die zurückgepresste Lamina cribrosa ist, weil sie infolge des Nervenfaserschwundes nackt zu Tage liegt, sehr deutlich sichtbar. Die an den Sehnerv grenzende Aderhaut ist rings herum atrophiert. Der dadurch gebildete helle Hof wird auch halo glaukomatosus genannt. Die Netzhautgefässe knicken rings herum am Rande der Exkavation des Sehnervs deutlich ab und steigen in die Tiefe, um am Grunde der Grube, auf der Lamina cribrosa zum Teil nochmals sichtbar zu werden. Die Gefässe der Netzhaut fangen bereits auch an, zu atrophieren, nachdem früher die Venen gestaut, verbreitert gewesen. Die parallactische Verschiebung und die Messung im aufrechten Bild (s. Einleitung) zeigen, dass der Rand der Grube sich stark vor dem Grunde derselben hin und her bewegt und dass die Grube ca. 2 mm tief ist (6 D. Refraktionsdifferenz zwischen Rand und Grund derselben).

Die glaukomatöse Veränderung des Sehnervenendes wird verdeutlicht durch die Fig. 24 c und d.

Fig. 22

a

Fig. 23.

b

Lith. Anst. F. Reinhold, München

Fig. 23 a. Beginnende glaukomatöse Exkavation des Sehnervs, erst in der temporalen Hälfte vorhanden, während die nasale Hälfte noch nicht ausgehöhlt resp. zurückgedrängt ist. Diese ist etwas gerötet. Am temporalen Rand knicken mehrere Gefässe ab, indem sie in die Grube hineinsteigen. Die Lamina cribrosa ist schon ziemlich stark entblösst, der exkavierte Teil des Sehnervs durch Atrophie graulich verfärbt. Da die Exkavation bis an den Rand des Sehnervs reicht, liegt glaukomatöse nicht blosse physiologische Exkavation vor.

— b. Stärker vorgeschrittene glaukomatöse Exkavation des Sehnervs. Wie die Netzhautblutungen zeigen, handelt es sich um Glaukoma haemorrhagicum. Es ist bloss das (etwas gerötete) nasale Vierteil der Sehnervenscheibe noch nicht exkaviert, der übrige Teil aber schon stark ausgehöhlt und entsprechend atrophisch grau verfärbt. Die Lamina ist in grossem Umfang sichtbar. Die Venen der Netzhaut sind stark gefüllt, zum Teil infolge der Stauung, welche durch ihre Abknickung und durch das Zusammenpressen des centralen Venenendes bedingt wird, welch letztere die Folge der Drucksteigerung im Auge ist.

Fig. 24a. Meridionalschnitt durch die Gegend des Kammerwinkels eines normalen Auges. Das Corpus ciliare hat sich bei der Anfertigung des Präparates von der Sklera abgelöst, die Lagerung der Iris dagegen ist annähernd richtig, so dass der Winkel zwischen ihrem ciliaren Ansatz und der Cornea gut sichtbar ist.

C. v. c. Circulus venosus ciliaris oder Schlemm'scher Kanal, resp. Sinus venosus sclerae nach der neuen Nomenklatur der anatomischen Gesellschaft. — L. p. Ligamentum pectinatum.

Vergrösserung 14 fach.

— b. Schnitt durch dieselbe Gegend, welcher die bei Glaukom sehr oft vorkommende Verwachsung des Kammerwinkels zeigt. Da anzunehmen ist, dass im Kammerwinkel der Humor aqueus den Bulbus verlässt, so macht die durch die Verwachsung des Kammerwinkels verursachte Verlegung dieses Abflussweges die Drucksteigerung des Glaukomes erklärlich, indem sie Zurückhaltung von Flüssigkeit im Bulbus nach sich zieht und damit die weiteren Erscheinungen des Glaukoms, namentlich auch die in den folgenden zwei Bildern dargestellte Druck-Exkavation der Sehnervenpapille.

Vergrösserung 14 fach.

— c. Längsschnitt durch den Sehnerveneintritt bei Glaukom im vorgerückten Stadium der Erkrankung, so dass die durch den vermehrten intraoculären Druck verursachte Exkavation des Sehnervenendes schon stark ausgebildet ist. Es entsteht dadurch an der Stelle der Papille eine Grube mit mehr oder weniger steilen Rändern. Ihr Grund wird von der Lamina cribrosa und den Nervenfasern gebildet, die noch nicht — infolge des Druckes und der Abknickung am Papillenrand — atrophiert sind.

— d. Längsschnitt durch den Sehnerveneintritt bei Glaukom in einem noch vorgerückteren Stadium, so dass auch die durch die Atrophie der Sehnervenfasern bedingte Verschmälerung des Sehnervenstammes deutlich zu sehen ist, und ebenso die infolge dessen eintretende Erweiterung des Zwischenscheidenraumes des Sehnerven (Int.). Man sieht bei diesem Präparat sehr ausgeprägt die bei Glaukom-Exkavation oft vorkommende kesselförmige Aushöhlung des Sehnervenendes. Diese ist dadurch bedingt, dass, wie Fig. 2a zeigt, der Sehnerv zwischen Lamina cribrosa und vorderem Ende schmaler wird, demnach wird die glaucomatöse Exkavation, bei der die Lamina cribrosa durch den auf ihr lastenden abnormen Druck nach hinten gepresst wird, leicht mehr oder weniger kesselförmig d. h. nach vorn enger werden. — In leichtem Grade ist dies auch bei der vorigen Figur zu sehen.

Vergrösserung von Fig. c und d 14fach.

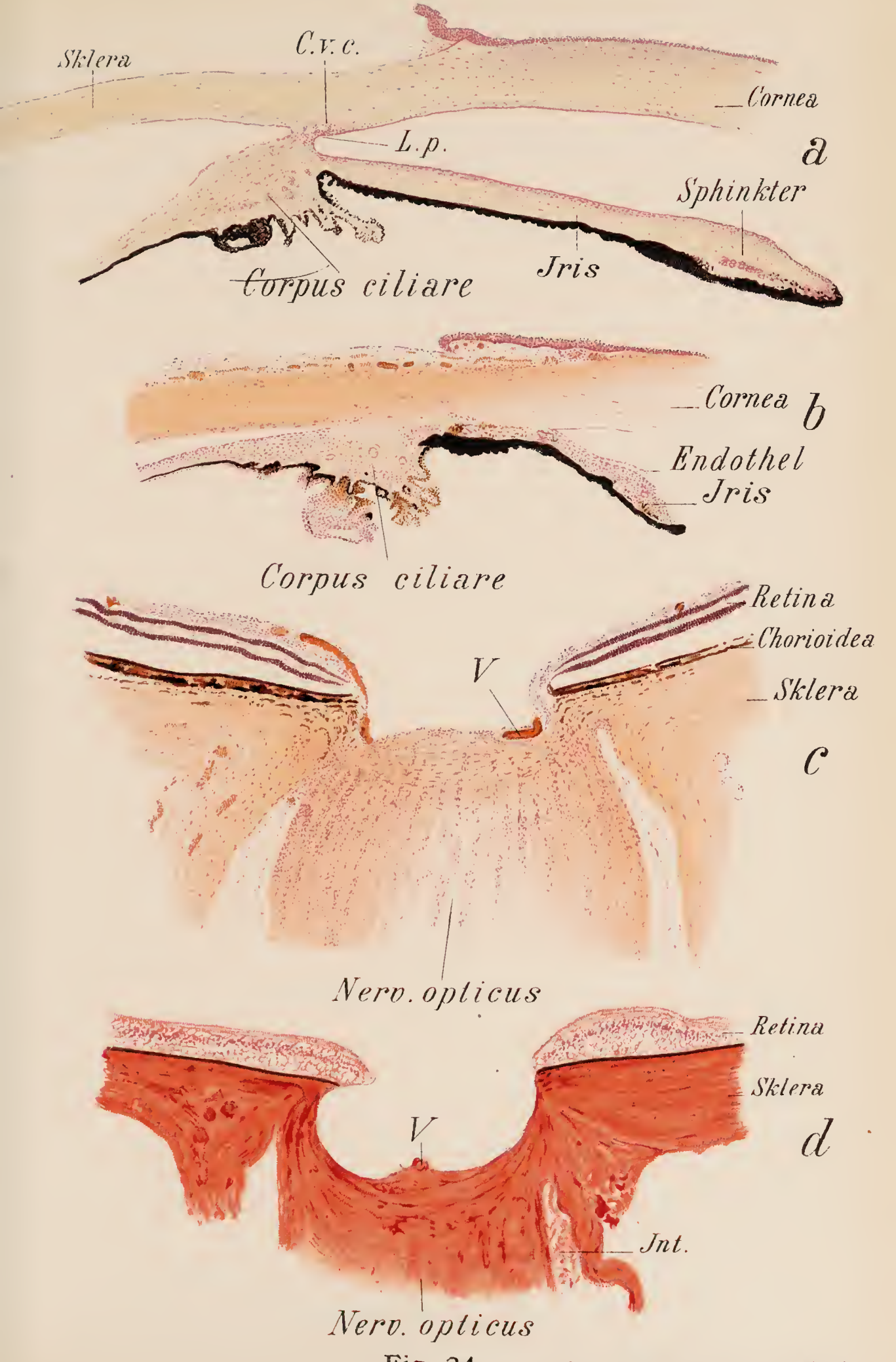

Fig. 24.

Lith. Anst. F. Reichhold, München.

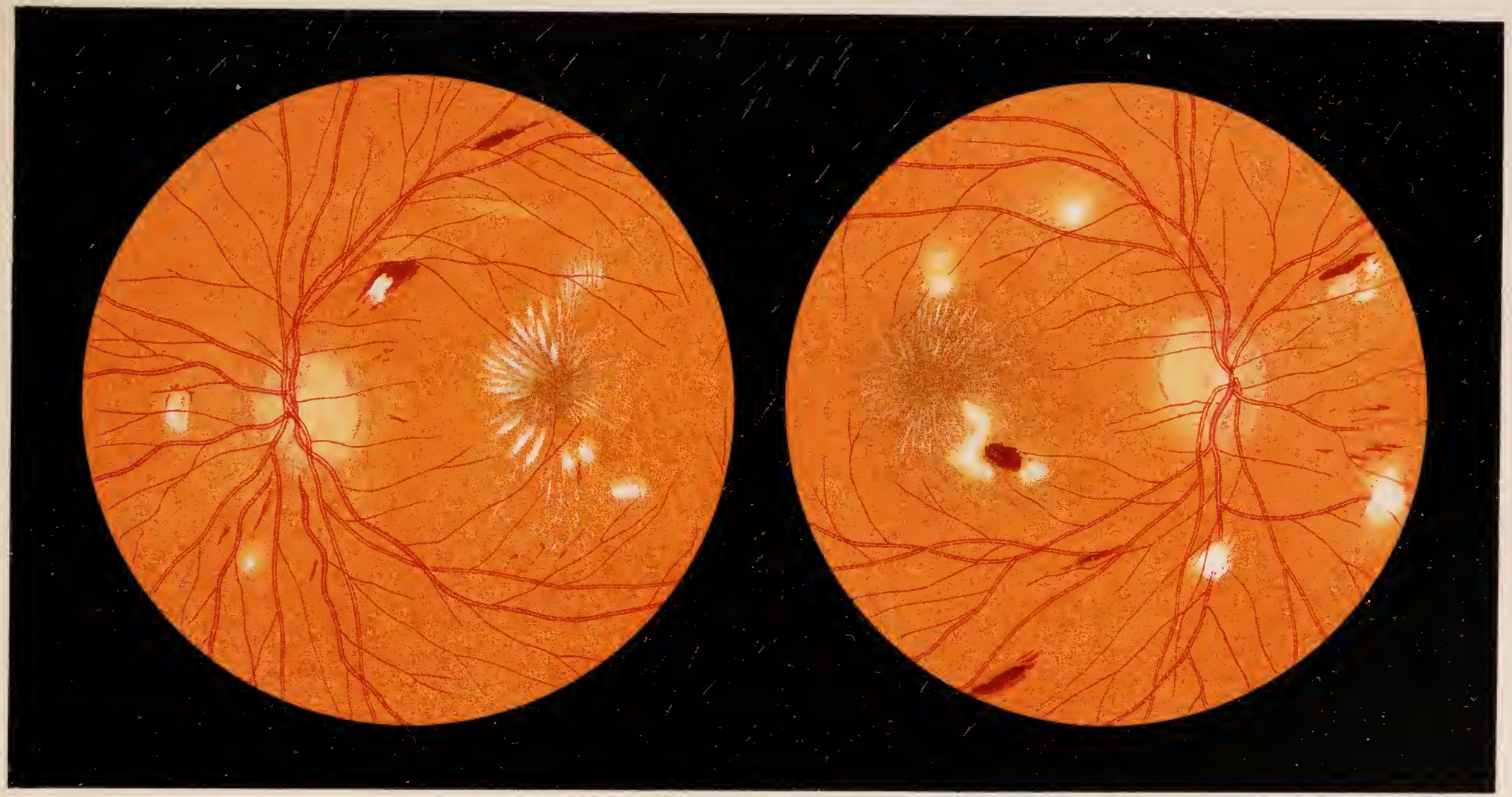

a Fig. 25. b

Lith. Anst F. Reichhold München

Erkrankungen der Netzhaut.

Fig. 25—60b.

Fig. 25 a. b. Die Veränderungen der Netzhaut und des Sehnervs bei Albuminurie — Neuro-Retinitis albuminurica — beider Augen. Am Sehnerv zeigt etwas Rötung und Verwischung der Grenzen die beginnende Entzündung an. In seiner nächsten Umgebung ist die Netzhaut etwas getrübt und streifig, in der weiteren Umgebung finden sich teils Blutungen, teils weisse, auf Degeneration und Entzündung beruhende, meist rundlich begrenzte Flecken. In der Maculagegend bilden diese weissen Fleckchen, indem sie radiär stehen, eine Art Sternfigur, in deren Centrum der Augengrund stärker dunkel gefärbt aussieht.

Die albuminurischen weissen Herde in der Netzhaut (wie auch die bei Diabetes und anderen Netzhauterkrankungen auftretenden), setzten sich aus verschiedenen Bestandteilen zusammen. Die anatomische Untersuchung ergibt: Fettkörnchenzellen, dichte Haufen varicöser Nervenfasern, Anhäufungen fibrinösen Exsudates, amorphe Schollenhaufen von Rundzellen (wohl grösstenteils ausgewanderte weisse Blutköreprchen). Die Fig. 26 und 27 geben einen Teil dieser mikroskopischen Veränderungen wieder.

Die Sklerose der Gefässe (vgl. Fig. 27 c), welche bei der Albuminurie eine grosse Rolle auch in der Netzhaut spielt, ist im ophthalmoskopischen Bild in der Regel nicht wahrnehmbar (wie sie auch bei Atherom nur selten sichtbar wird), sondern erst im anatomischen Präparat. Man findet diese Gefässveränderung auch in der Aderhaut.

Fig. 26 a. Schnitt durch die Netzhaut bei Retinitis albuminurica. Färbung mit Hämatoxylin und Eosin.

Die durch die Erkrankung verursachten Verwüstungen ergeben sich deutlich bei Vergleichung mit Fig. 3. Zahlreiche — durch Eosin rot gefärbte — Blutungen durchsetzen die vorderen Schichten der Retina. In der Zwischenkörnerschicht finden sich zahlreiche durch Oedem und Exsudation gebildete Lücken zwischen den Fasern. An einer Stelle, tief dunkel gefärbt, sieht man daselbst eine Scholle, die wahrscheinlich aus fibrinösem Exsudat entstanden ist (vgl. Fig. 27).

In der Nervenfaserschicht, die ebenfalls Lücken derselben Natur aufweist, finden sich zahlreiche variköse Nervenfasern, die bei stärkerer Vergrösserung in Fig b und c abgebildet sind.

Vergrösserung 20 fach.

Dem Präparat entspricht ungefähr das ophthalmoskopische Bild der Figuren 28 a und b. Den weissen Herden in der Retina entsprechen anatomisch teils die in Fig. 26 und 27 abgebildeten fibrinösen Exsudatmassen, teils die varikösen Nervenfasern, die oft in dichten Haufen beisammenliegen, teils auch Anhäufungen von mehr oder weniger fettig degenerierten Wanderzellen und Gewebszellen. Diese fettige Degeneration ist in dem abgebildeten Präparat nicht zu sehen, dagegen an einzelnen Stellen die stärkere Durchsetzung des Gewebes mit ausgewanderten Lymphkörperchen.

— b und c. Variköse Nervenfasern aus dem Schnitt der Fig. a bei stärkerer Vergrösserung. Zwischen den durch Hämatoxylin violett gefärbten spindelförmigen Verdickungen der Nervenfasern bemerkt man teils Gewebs-Zellkerne, teils Kerne von Lymphkörperchen oder Leukocyten entzündlicher Natur.

Vergrösserung 112 fach.

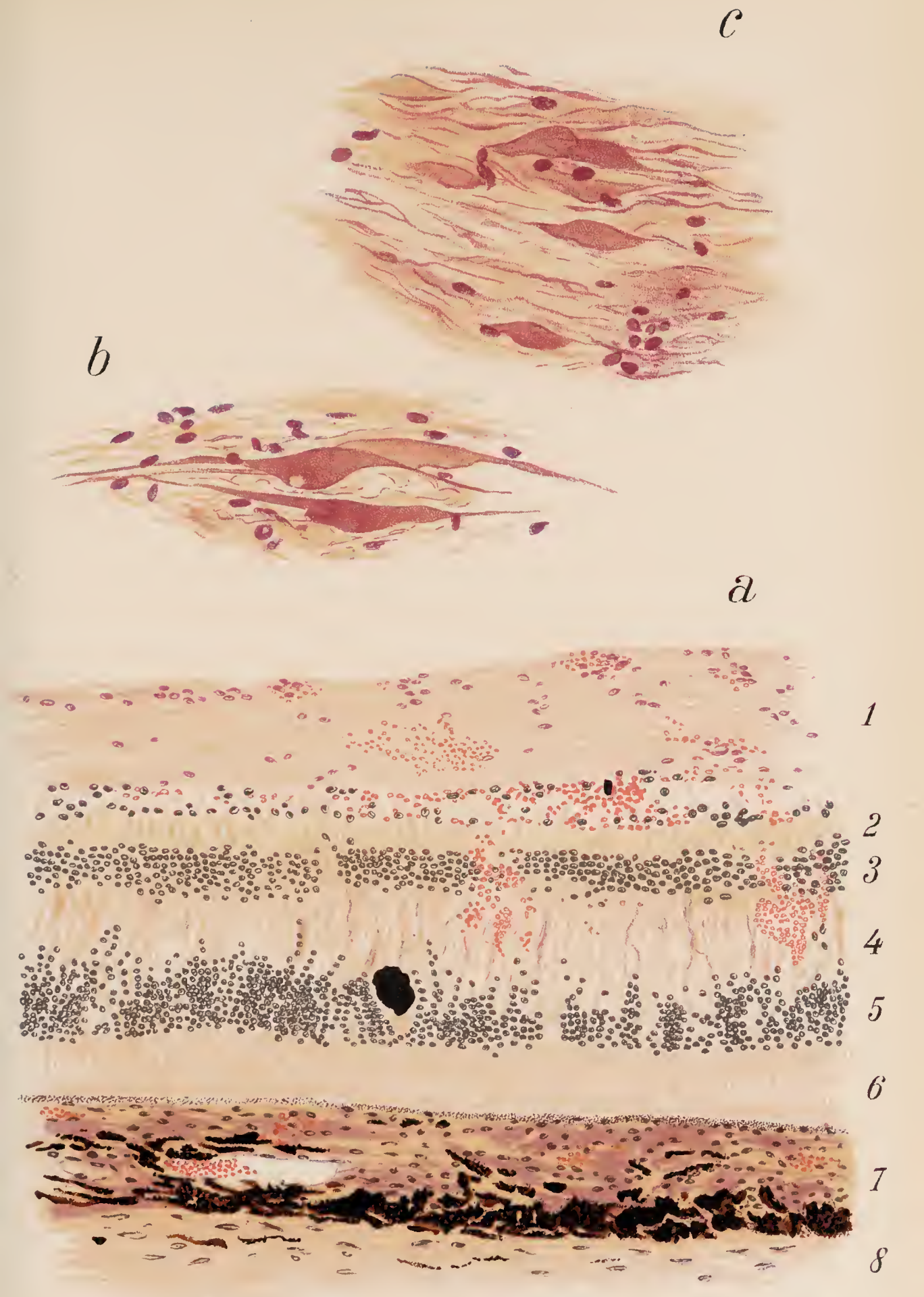

Fig. 26.

Lith. Anst. F. Reichhold, München.

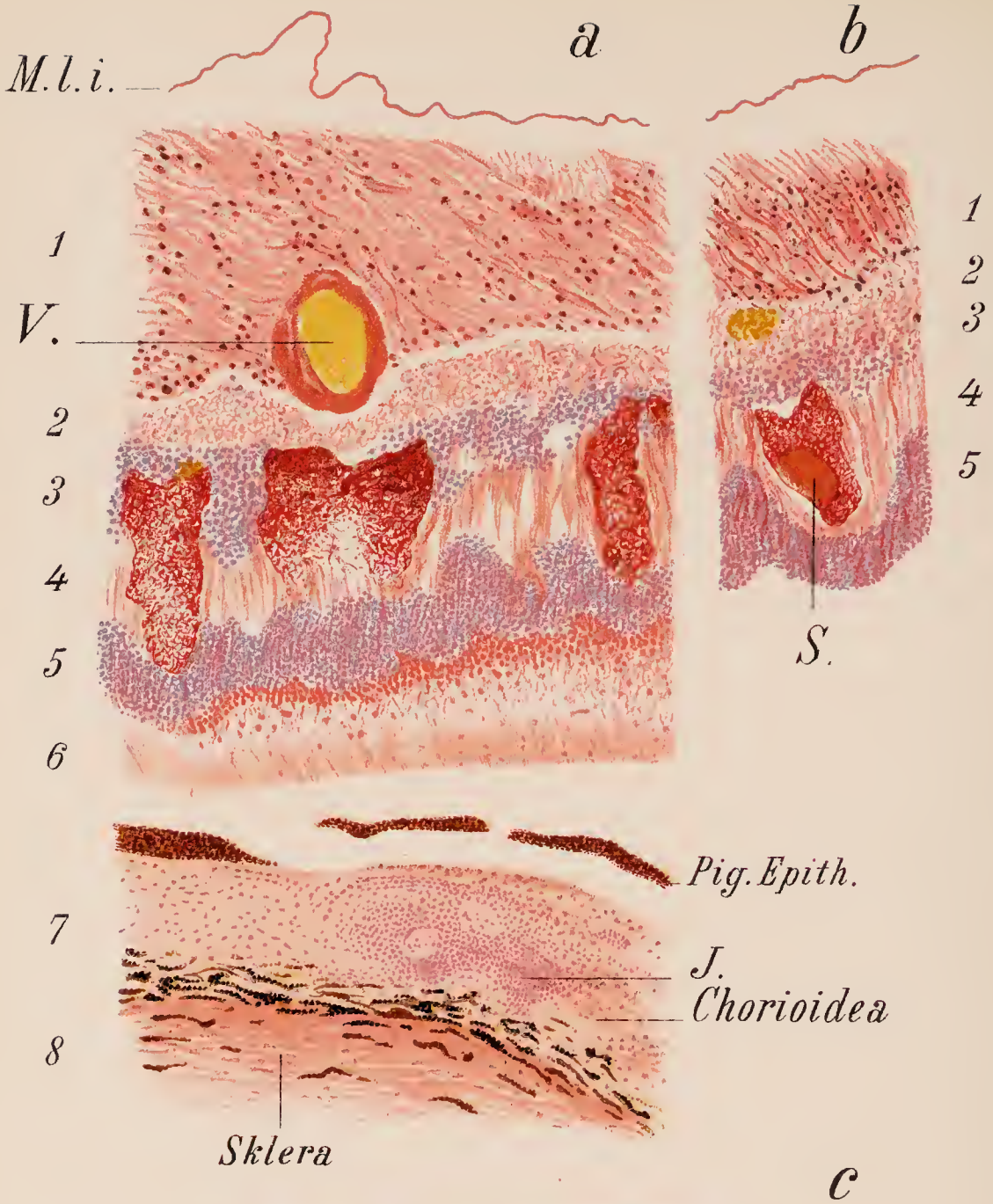

Fig. 27.

Lith. Anst F. Reichhold, München.

Fig. 27. Netzhautveränderungen bei Retinitis albuminurica.

— a stellt einen Schnitt durch Retina, Chorioidea, und (zum Teil) Sklera dar, wobei zu bemerken, dass zwischen der Stäbchen- und Zapfenschicht und dem Pigmentepithel bei der Präparation sich eine Spalte bildete und dass die Ablösung der Membrana limitans interna von der Nervenfaserschicht ebenfalls Artefact ist.

— b gibt eine benachbarte Partie desselben Präparates wieder.

In der Nervenfaser- und Ganglienzellenschicht dieses Präparates ist eine Durchsetzung des Gewebes mit Leukocyten sichtbar, namentlich in Fig. b. Ferner sind die Gewebsspalten erweitert durch Oedem und formloses Exsudat. Starke, fibrinöse Netze bildende Exsudation findet sich in der Zwischenkörnerschicht (die Fibrinnetze sind durch Eosin rot gefärbt). In Fig. b. sieht man inmitten des Fibrins eine amorphe Scholle liegen (analog derjenigen in Fig. 26). Auch in der Zwischenkörnerschicht findet sich ödematöse Durchtränkung des Gewebes (grössere Gewebslücken). Die Stäbchen- und Zapfenschicht ist zerfallen, zum Teil in rundliche Körner und auseinandergesprengt. — In der Aderhaut findet sich eine starke entzündliche Infiltration (J). Während der Gefässquerschnitt V nur wenig verdickte Wandung aufweist, ist bei dem Gefäss V in Figur c starke Verdickung der Wandung zu sehen. Diese ist ferner mit Pigmentkörnern durchsetzt.

1. Nervenfaser- und Ganglienzellenschicht. — 2. Innere retikuläre Schicht. — 3. Innere Körnerschicht. — 4. Zwischenkörnerschicht. — 5. Aeussere Körnerschicht. — 6. Stäbchen- und Zapfenschicht. — 7. Chorioidea. — 8. Sklera.

Vergrösserung von a und b 112 fach, von c 150 fach.

Fig. 28 a. Stärkere albuminurische Veränderungen der Netzhaut und des Sehnervs als im vorigen Fall. Die weissen Degenerationsherde sind viel stärker entwickelt, ebenso diejenigen der Sternfigur. Der Ort des Sehnervs ist bloss am Zusammenlaufen der stark gefüllten Venen und einiger schmaler Arterien zu erkennen. Die Netzhautarterien zeigen im ganzen schwache Füllung. Die Blutungen in der Netzhaut sind zahlreich, aber klein.

Was das anatomische Substrat der Sternfigur der Makula anlangt, so ist anzunehmen, (Dimmer), dass diese eher durch Anhäufungen von Fettkörnchenzellen in der Schichte der Zapfenfasern gebildet wird, als durch fettige Degeneration der inneren Enden der Stützfasern der Netzhaut, wie man früher glaubte. Die Zapfenfasern (vgl. Fig. 14 c) verlaufen von der Mitte der Fovea aus radiär, also würde deren Durchsetzung mit Fett-

körnchenzellen in der That eine Sternfigur schaffen. Diese kommt übrigens nicht nur bei Albuminurie, sondern auch bei Neuritis infolge von Hirntumor, bei Retinalblutungen junger Leute (vgl. Fig. 35) oder syphilitischer Neuro-Retinitis (vgl. Fig. 36 a) vor.

— b. In diesem Fall von Eiweiss-Erkrankung des Augengrundes überwiegen die Blutungen in der Netzhaut, die weissen Herde sind dagegen spärlicher vorhanden. Der Sehnerv zeigt Neuritis (Papillitis). Die Venen sind stark gefüllt und geschlängelt. Von einer Sternfigur ist nichts zu sehen. Das Bild ähnelt mehr demjenigen der gewöhnlichen Retinitis hæmorrhagica s. Thrombose der Centralvene. Doch muss die Neuritis Verdacht auf albuminurische Ursache erregen. — Es kommt bei Albuminurie auch blosse, manchmal starke Neuritis (Papillitis) vor, welche die falsche Annahme einer Hirnerkrankung veranlassen kann.

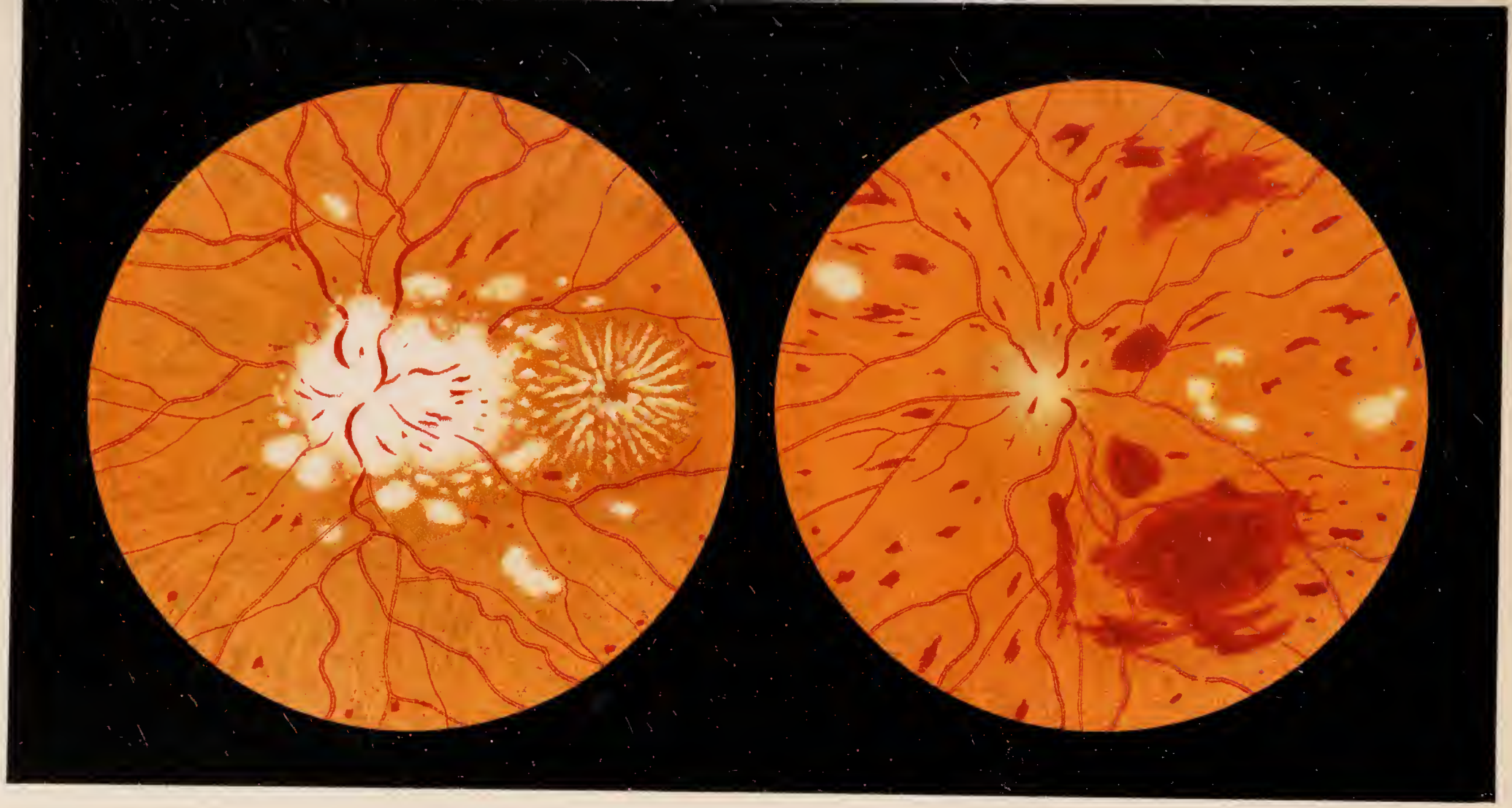

a

Fig. 28.

b

Lith. Anst. F. Reichhold, München

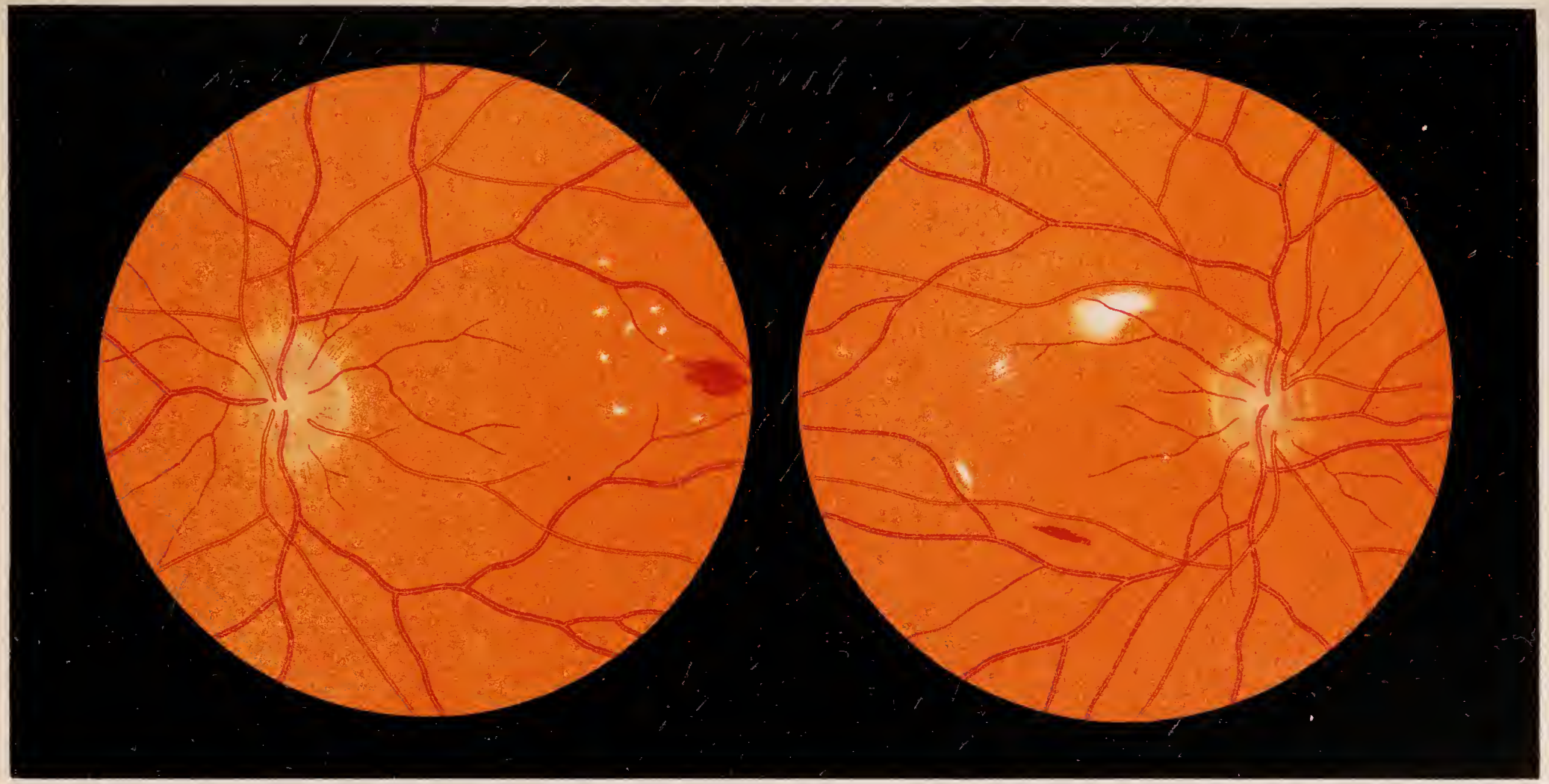

a Fig. 29 b

Lith. Anst. F. Rechhold, München

Fig. 29 a. b. Neuro-Retinitis albuminurica geringen Grades beiderseits. Am Sehnerv ist durch etwas Verwaschung der Grenzen nasalwärts und nach oben und unten der Beginn der Entzündung eben angedeutet. In der Netzhaut finden sich nur wenige Blutungen und weisse Herde, aber keine Sternfigur. Dieser Befund kommt dem Augenarzt im ganzen häufiger zur Beobachtung, als der von Fig. 25 und 28. — Auch nur wenige vereinzelte rote und weisse Fleckchen in der Netzhaut müssen jedesmal zur genauen Untersuchung des Urins veranlassen. Bei ganz ähnlichem Befunde wie in diesem Fall kann nämlich auch statt Eiweiss Zucker gefunden werden, wie folgende Figur zeigt.

Fig. 30 a. b. — Veränderungen am Augengrund bei Diabetes — Retinitis diabetica — beiderseits. Der Befund ist ähnlich dem im vorigen Fall bei Albuminurie. Die weissen Netzhautherde bilden keine Sternfigur, die Netzhautblutungen sind in mässig grosser Zahl vorhanden.

Manchmal findet man bei Diabetes eine viel grössere Menge weisser Fleckchen, als in diesem Fall, es kann der Augengrund damit wie besät sein. Meistens sind sie nur klein und befallen mit Vorliebe die Gegend des hinteren Pols. Es handelt sich wohl um Degenerationsherde gleicher Art wie bei Albuminurie.

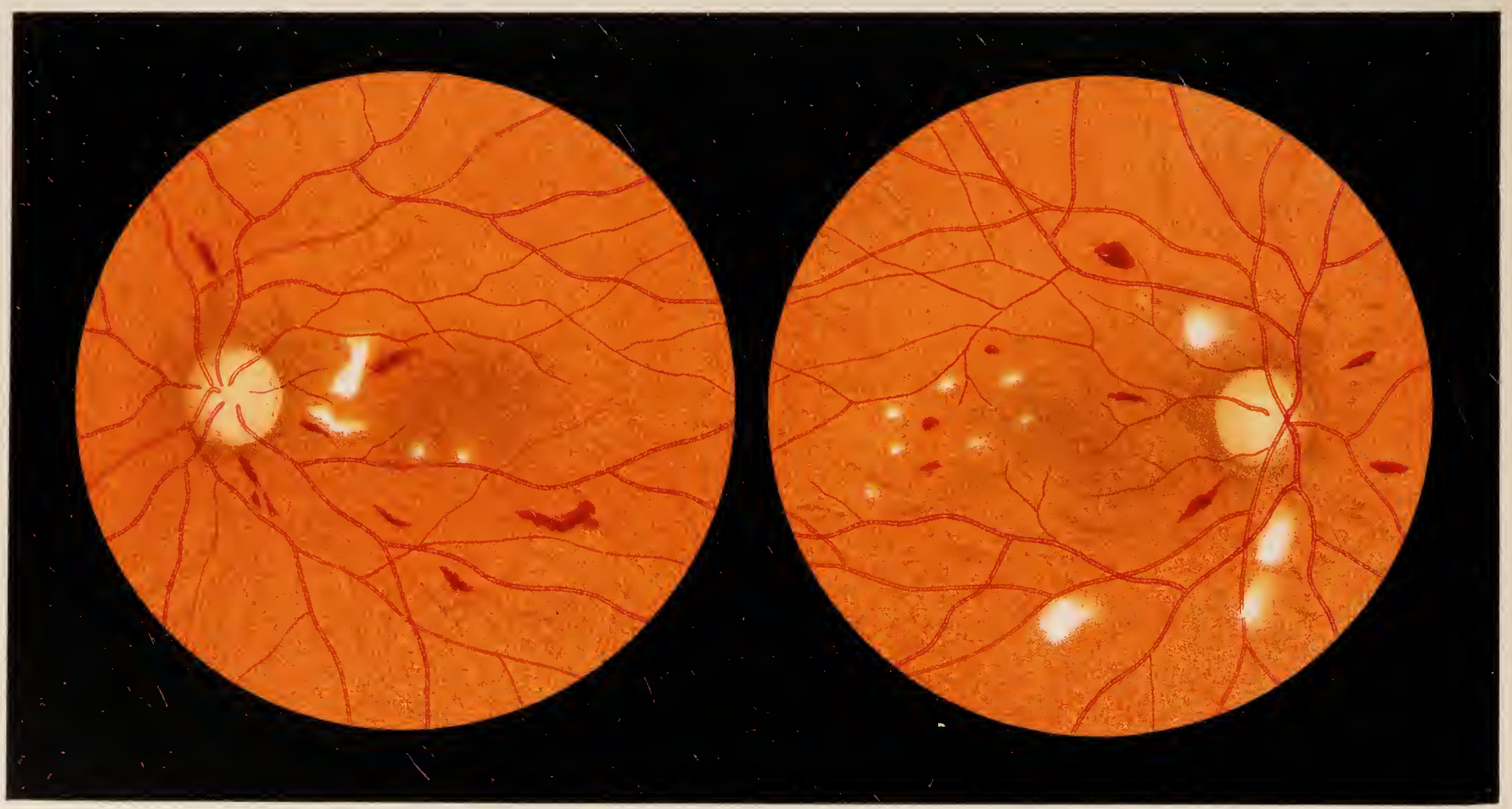

a Fig. 30. b

Lith. Anst. F. Reichhold, München

Fig. 31.

Lith. Anst. F. Reichhold, München

Fig. 31. Veränderungen am Augengrund bei perniciöser Anämie. Der Augengrund ist heller als sonst, die Sehnervenscheibe ist infolge der Anämie ziemlich stark abgeblasst. Die Arterien sind wenig, die Venen stark gefüllt. In der Netzhaut finden sich zahlreiche Blutungen, zum Teil mit etwas hellerem Centrum, wie dies namentlich bei perniciöser Anämie gelegentlich aber auch bei anderen Netzhautblutungen vorkommt. In der Umgebung des Sehnervs finden sich auch einige weisse Herde.

(Patient, auf der Klinik von Herrn Prof. Eichhorst, starb bald nach Abbildung des Augengrundes.)

In Fig. 61 a ist der mikroskopische Schnitt einer Netzhautstelle mit solchen Blutungen abgebildet.

Fig. 32. Verstopfung der Centralarterie. — Eine starke Trübung der Netzhaut umgibt den Sehnerv, so dass dadurch dessen Begrenzung undeutlich wird, und erstreckt sich über die Gegend des ganzen hinteren Poles. In dieser milchweissen Färbung sieht man die Gefässe namentlich in der Umgebung des Sehners, stellenweise undeutlich, wie unterbrochen, während in der Makulagegend die feinen Netzhautgefässe auffallend deutlich erscheinen. In der Mitte der Foveagegend sieht man einen kirschroten kreisrunden Fleck, der nicht auf Blutung beruht, sondern darauf, dass dort, als an der dünnsten Stelle der Netzhaut, die Chorioidea stark durchschimmert und dies Rot noch durch Kontrast seitens der weissen Umgebung verstärkt wird. Die anfänglich wenig gefüllten Arterien der Netzhaut sind jetzt wieder ordentlich gefüllt, immerhin weniger stark als die Venen. In den Arterien ist die Blutsäule stellenweise unterbrochen, resp. in kleine Stücke zerfallen. In der Peripherie ist die Netzhaut normal durchsichtig, so dass man die pigmentierten Intervaskularräume der Chorioidea deutlich sieht.

Die Verstopfung der Centralarterie, welche dieses Augenspiegelbild verursacht, wurde bisher meist ohne weiteres lediglich auf Embolie bezogen. Meines Erachtens dürfte viel häufiger Thrombose oder Verengerung und Verschluss durch Endarteritis obliterans die Ursache der Cirkulationsstörung bilden und nur in ganz seltenen Fällen Embolie ihr zu Grunde liegen.

Fig. 32.

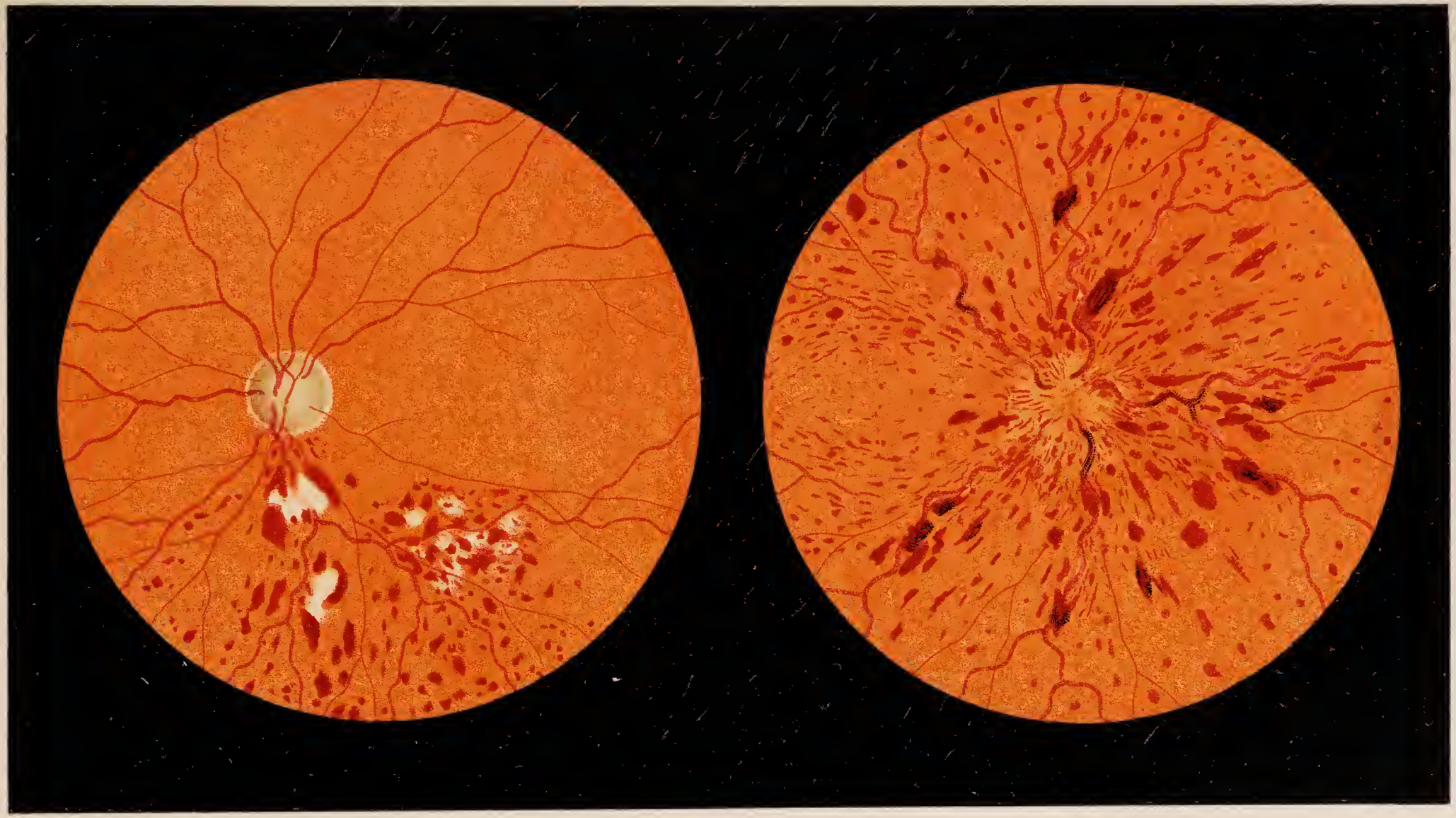

a

Fig. 33.

b

Lith. Anst. F. Reichhold, München

Fig. 33 a. Thrombose der Vena temporalis superior — sog. Retinitis haemorrhagica. Im Verbreitungsgebiet dieses Retinal-Venen-Astes finden sich zahlreiche teils längliche, teils rundliche Blutungen und dazwischen vereinzelte weisse Degenerationsherde. Der Verschluss der Vene befindet sich ganz nahe dem Sehnerv (im Bild nicht sichtbar).

— b. Thrombose der Vena centralis Retinae — sog. Retinitis haemorrhagica. Da die Verstopfung der Vene den ganzen Blutabfluss aus der Netzhaut stört, so sind die Blutungen noch viel zahlreicher und über die ganze Membran ausgebreitet. Die Venen sind ferner stark gefüllt und geschlängelt, die Arterien zeigen wenig starke Füllung und sind in der Umgebung des Sehnervs schwierig zu sehen, teils wegen der vielen Blutungen, teils wegen leichter, wahrscheinlich ödematöser Trübung des Gewebes. In der Macula-Gegend erkennt man den Verlauf der Nervenfasern der Netzhaut an der reihenweisen, Bogen beschreibenden Anordnung der Blutungen. Der Sehnerv ist nur undeutlich zu sehen. Er ist etwas gerötet und zum Teil auch mit feinen streifigen Blutungen besetzt, wohl auch etwas ödematös. — Weisse Degenerationsherde finden sich in diesem Falle keine. Sie treten manchmal erst nach einiger Zeit auf.

Neuere Untersuchungen machen es mir wahrscheinlich, dass dieses Bild b auch die Folge sein kann von Verlegung der Arterie centralis und sonach mit dem haemorrhagischen Infarkte verwandt ist, oder durch postanämische Blutungen verursacht wird. Warum der Arterienverengerung oder -verschliessung bald dieses Bild, bald das von Fig. 32 folgt, bleibt noch weiter zu erforschen.

Fig. 34. Verstopfung der Arteria temporalis superior der Netzhaut durch Thrombose, Endarteritis obliterans oder Embolie. Im Verbreitungsgebiet des Arterienastes ist die Netzhaut getrübt. Die Verstopfungsstelle ist nicht deutlich wahrzunehmen. Das verstopfte Gefäss zeigt wieder fast normalen Blutgehalt. Die durch die Stockung der Cirkulation verursachte Trübung der Netzhaut begrenzt sich am schärfsten gegen die Macula hin und ist dort auch am stärksten (wie bei Verschluss der Centralarterie dort auch die Trübung besonders stark ausgesprochen zu sein pflegt).

Fig. 34.

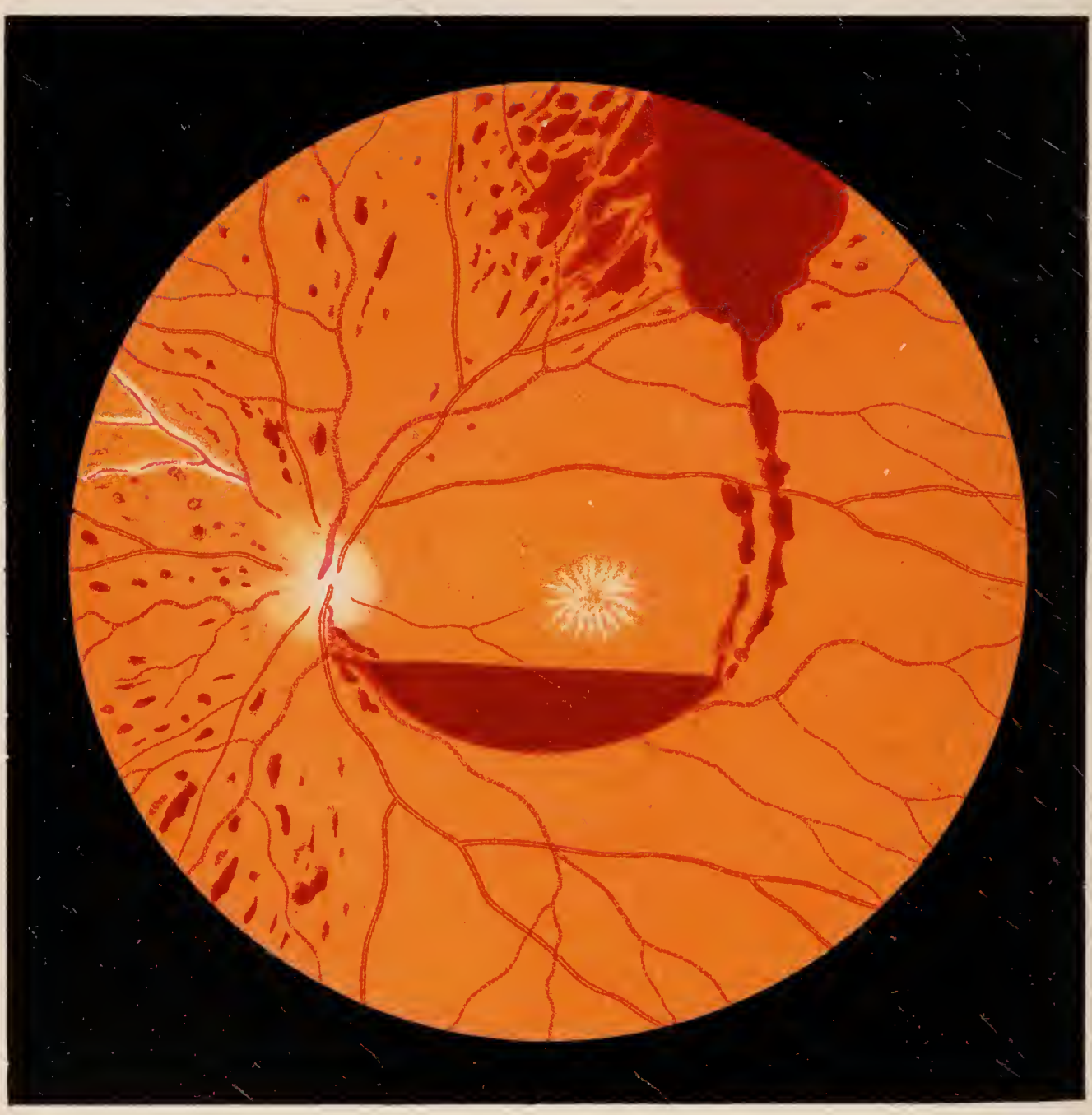

Fig. 35.

Lith. Anst. v. Reichhold, München

Fig. 35. Recidivierende Blutungen in Retina (und Glaskörper) bei einem jugendlichen Individuum.) (Aufrechtes Bild.) Glaskörperblutungen traten später auch noch auf, so dass dann der Einblick auf den Augengrund erschwert wurde. Die Ursache des Prozesses blieb unklar. Eiweiss im Urin war nicht vorhanden, die Sternfigur in der Macula ist also nicht auf solches zu beziehen. Eine nasalwärts verlaufende Vene zeigt weisse Ränder. Zahlreiche grössere und kleinere Blutungen finden sich in der Netzhaut. Eine grosse Blutung oberhalb des hinteren Poles, die ihre Form nicht ändert, hat Blut nach der Maculagegend herabfliessen lassen, das sich dort horizontal lagert, da es flüssig blieb. Wenn der Kopf zur Seite geneigt wird, so nimmt diese Blutansammlung jeweils rasch die entsprechende Lagerung mit horizontaler Oberfläche an, es handelt sich also um eine abgesackte Blutung zwischen Glaskörper und Netzhaut.

Fig. 36. Syphilitische Arterienerkrankung in der Netzhaut. Im unteren Teil des Bildes ist nach links, dem Verbreitungsgebiet eines erkrankten Arterienastes entsprechend, die Netzhaut getrübt und von zahlreichen Blutungen durchsetzt. Die Erkrankung der Arterienwandung ist in diesem Gebiet an manchen Stellen in Form weisser Linien, welche die Blutsäule begleiten, deutlich zu sehen. Stellenweise ist auch die Blutsäule durch die undurchsichtig gewordene Wandung ganz verdeckt. Rechts unten im Bild findet sich eine grössere Zahl Blutungen in nicht getrübter Netzhaut, ohne dass dort Gefässveränderungen sichtbar sind. Anderseits sieht man am gegenüberliegenden Rand des Bildes (nach links-oben) eine Arterie mit Wandveränderung, aber ohne dass dort Blutungen und Netzhauttrübung vorhanden sind. Letztere wird wohl am ehesten dann sich bilden, wenn die Arterienerkrankung zu vollständigem Verschluss des Gefässes führt und durch Collateralen kein Blut zuströmt. Blutungen können auftreten, auch wenn mit dem Augenspiegel die Gefässerkrankung nicht sichtbar ist. Endlich können Arterien weisse Wandungen haben, ohne dass sofort in ihrem Gebiet Trübungen und Blutungen auftreten.

Die anatomischen Gefässveränderungen entsprechen wohl ganz denen, welche wir bei der syphilitischen Arterienerkrankung anderswo im Körper (Gehirn etc.) finden: Verdickung der Intima und Adventitia zuerst durch zellenreiches, später mehr durch fibröses Gewebe, oft von solcher Mächtigkeit, dass das Lumen der Arterien nahezu oder gänzlich verschlossen wird.

Fig. 36.

Fig. 36a. Syphilitische Neuro-Retinitis und Retinal-Arterienerkrankung 14 Tage nach Beginn der plötzlich an einem Auge auftretenden Erkrankung. Zuerst war bloss das Bild der Neuroretinitis. mit starker venöser Hyperämie (ungefähr dem Bilde von Fig. 12 a entsprechend) und in der Macula nur eine leichte diffuse Trübung nebst einem kleinen runden graulichen Fleck vorhanden. Das Sehen fehlte central und in der ganzen nasalen Hälfte sowie im oberen äusseren Teile des Gesichtsfeldes gänzlich. Trotz sofortiger energischer Behandlung kehrte es nicht wieder und entwickelte sich rasch das Bild der Fig. 36 a, d. h. es bildeten sich in der Macula (ohne dass je Eiweiss vorhanden war) und in der Umgebung der Sehnervenscheibe zahlreiche weisse Degenerationsherde in der Retina und an der arteria temporalis inf. wurde syphilitische Wanderkrankung in Form kleiner weisser Schüppchen sichtbar. Dabei ging die Neuritis zurück und machte der Atrophie Platz. Die Infektion hatte vor 27 Jahren stattgefunden.

Die hier abgebildete Erkrankung der Retinalarterien in der Form weisser Schüppchen ist meiner Erfahrung nach für die syphilitische Erkrankung dieser Gefässe ganz besonders charakteristisch.

Auch dieser Fall zeigt, dass die Sternfigur in der Macula nicht bloss bei Albuminurie vorkommt und vielleicht ganz im allgemeinen der Ausdruck ist für eine besonders intensive Gefässerkrankung mit entsprechender Behinderung der Retinal-Cirkulation.

Fig. 36 a

Luth. Anst F. Reichhold München

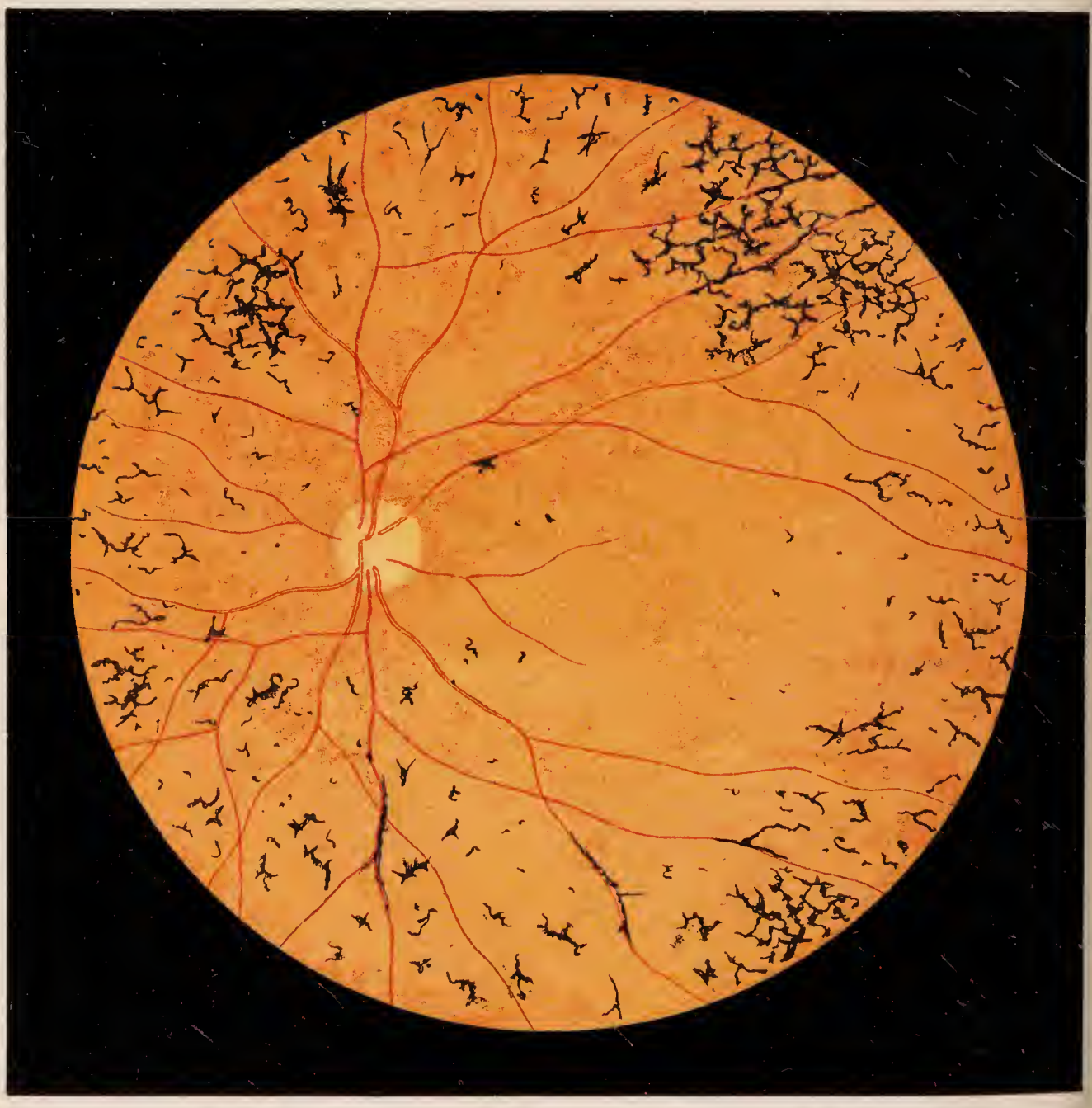

Fig. 37.

Fig. 37. Pigment-Degeneration der Netzhaut — Retinitis pigmentosa. Die entzündliche Natur dieser immer an beiden Augen auftretenden Erkrankung ist sehr fraglich, die degenerative sehr deutlich, daher ist erstere Benennung vorzuziehen. Die degenerative Natur ergibt sich schon aus der geringen Gefässfüllung, welche sich sehr früh bei dieser Erkrankung zeigt. Die Arterien und Venen der Netzhaut werden beim weiteren Verlauf immer schmaler. Zugleich nimmt auch bei weiterer Dauer der Erkrankung der Sehnerv ein leicht atrophisches, gelblich-weisses Aussehen an. Der Augengrund wird im ganzen heller, grauer, mehr bleifarben, je länger die Erkrankung andauert. Die zuerst in der Peripherie der Netzhaut auftretenden charakteristischen tiefschwarzen Pigmentherde nehmen langsam im Lauf der Jahre an Zahl zu, nachdem sie anfangs ganz vereinzelt vorhanden waren. (Unser Bild zeigt ein schon etwas vorgerücktes Stadium.) Die Pigmentfleckchen sind durchweg klein, scharfbegrenzt, zackig, Knochenkörperchen ähnlich, sternförmig, hie und da lineär oder gabelig einem Netzhautgefäss angelagert. Die Gegend der Macula und die Umgebung des Sehnervs bleibt am längsten frei von der Pigmentdurchsetzung. Weisse Herde sieht man nicht auftreten. — In einzelnen Ausnahmsfällen können in späterer Zeit spärliche weisslichgelbe atrophische Herde in der Aderhaut hinzutreten (am ehesten ganz in der Peripherie) oder eine helle Fleckung in der Maculagegend. Auch wird nicht selten später Sklerose der Aderhautgefässe sichtbar, indem diese gelbliche, dann weissliche Färbung bekommen (vgl. Fig. 75).

Fig. 38. Pigment-Degeneration der Netzhaut — Retinitis pigmentosa — in vorgerückterem Stadium, was aus dem mehr grauen, bleifarbigen Aussehen des Augengrundes und aus der dichteren stellenweis Netze bildenden Gruppierung der Pigmentfleckchen sich ergibt, sowie aus der stärker atrophischen Färbung des Sehnervs und der noch grösseren Schmalheit der Gefässe als im vorigen Bild. Es ist dieser Fall ferner geeignet, die Besonderheit der Sehstörung bei dieser Erkrankung zu erklären, die darin besteht, dass das Gesichtsfeld im Verlauf der Krankheit immer kleiner, zuletzt minimal wird. Wie Fig. 38 angibt, blieb in diesem Fall bis dahin die äusserste Zone der Netzhaut frei von Pegmentierung. Dem entsprechend hatte hier auch das Gesichtsfeld nur in einer der Pigmentierung der Netzhaut entsprechenden Zone einen Defekt, also ein Ringskotom. Dies zeigt, dass die Netzhaut da ihre Funktion einstellt, wo die Erkrankung sie befällt. Die Pigmentierung ist aber wohl schon ein sekundärer Vorgang, da auch Einengung des Gesichtsfeldes ohne entsprechende Pigmentierung vorkommt.

Die anatomischen Veränderungen des späteren Stadiums sind in den Figuren 45 c und d abgebildet, wo die enorme Atrophie der ganzen Netzhaut viel deutlicher in die Augen springt als im ophthalmoskopischen Bilde. Da die Netzhaut, wie aus diesem Präparate ersichtlich, zuletzt ganz bindegewebig wird, also ihre normale Durchsichtigkeit verliert, erklärt sich hieraus das graue Aussehen des Augengrundes bei den stärkeren Formen dieser Erkrankung.

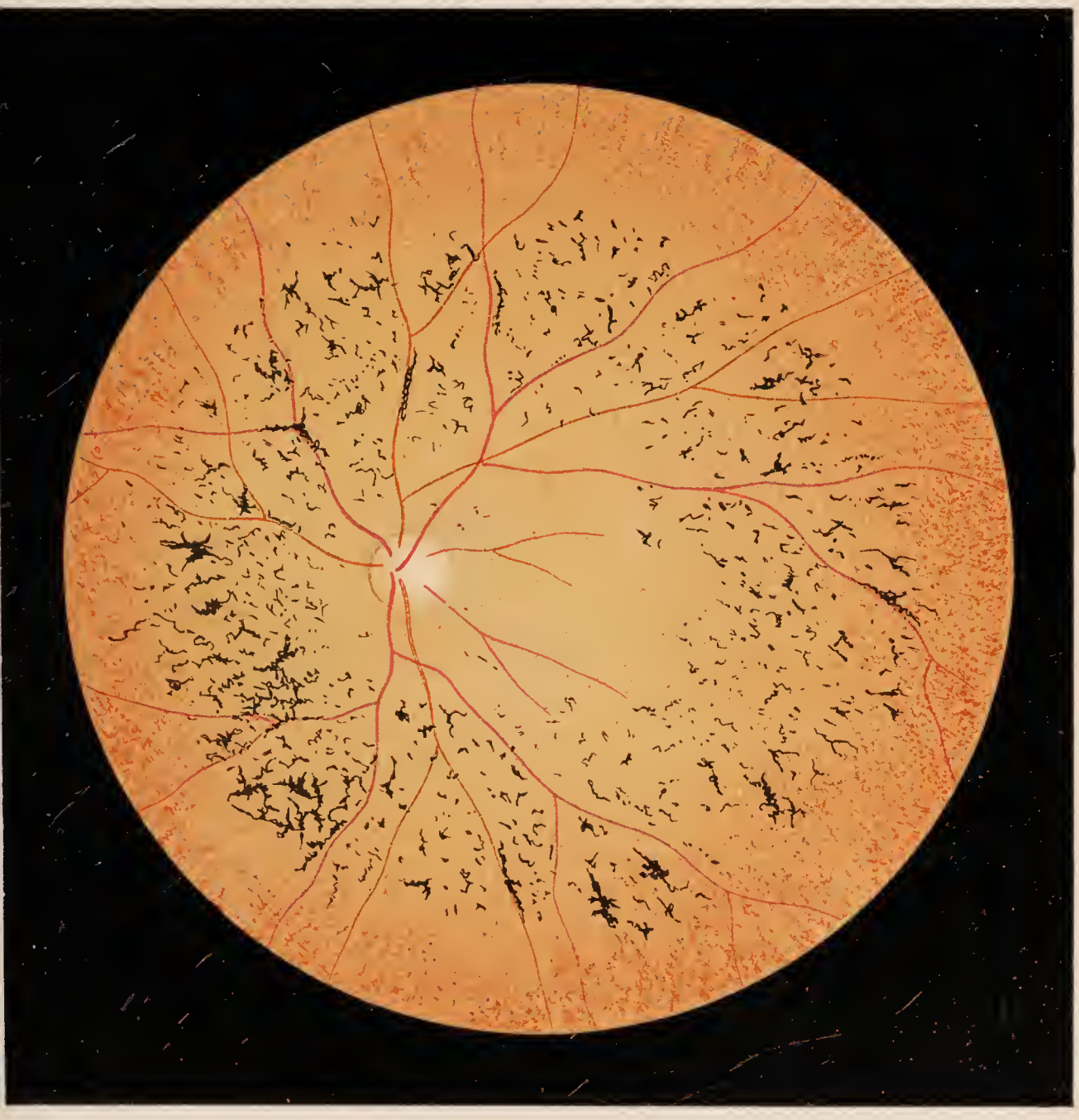

Fig. 38.



Fig. 39.

Lith. Anst. F. Reichhold, München

Fig. 39. Erkrankung des Augengrundes bei angeborener Syphilis. — Typus I. — Diese und die folgenden Figuren 40 und 41 stellen verschiedene Formen derselben Erkrankung dar, die, wie der spezifische Prozess überhaupt, auch angeborener Weise sehr vielgestaltig ist. Ob der primäre Sitz der Erkrankung in diesen Fällen sich in der Retina (Pigment- und Sinnesepithel) oder in der Chorioidea befindet, ist meines Erachtens noch nicht genügend festgestellt. Ich habe diese Bilder hier unter die Retinalerkrankungen eingereiht, weil die dabei vorkommenden Pigmentfleckchen mir in der Mehrzahl in der Netzhaut zu liegen scheinen und in einzelnen Fällen die Erkrankung eine gewisse Aehnlichkeit mit der eben besprochenen Pigmentdegeneration der Netzhaut besitzt. In Fig. 39 zeigt der Grund in der Peripherie nach links im Bild bleigraue Färbung und im Bereich derselben tiefschwarze, teils rundliche, teils eckige Pigmentfleckchen. Der übrige Grund zeigt eine feinfleckige, gelbrote Sprenkelung. Die gelbroten, rundlichen Flecken heben sich dabei von einem braun getüpfelten Grund ab, der infolge dessen aussieht, als ob er mit Schnupftabak bestreut wäre. Dabei sind die Netzhautgefässe eher schmal und der Sehnerv zeigt etwas fahle Färbung. Ich habe für dieses Bild einen Fall gewählt, der die Erkrankung sehr ausgeprägt zeigt. Manchmal findet man die Sprenkelung nur in der Peripherie des Augengrundes und zwar etwas weniger deutlich und weniger ausgebreitet. Immer aber kennzeichnet dieselbe, wenn sie deutlich ausgesprochen ist, die hereditäre Lues.

Eine ähnliche aber, viel feinere Sprenkelung des Augengrundes kommt normaler Weise bei schwacher Pigmentierung desselben (bei Blonden) vor. Diese ist aber gewöhnlich erst im aufrechten Bilde deutlich, die luetische dagegen schon im umgekehrten.

Fig. 40. Veränderung des Augengrundes bei angeborener Syphilis. — Typus II. — Bei dieser etwas weniger schweren Form, als derjenigen im vorigen Bilde, bleibt die Erkrankung oft lange Zeit auf die Peripherie beschränkt. Auch hier dürften die Pigmentflecken grösstenteils in der Netzhaut liegen und einer Erkrankung des Pigmentepithels entspringen. Ob die hellen, länglichen und runden, gelblichen Fleckchen in der Chorioidea oder im Pigmentepithel ihren Sitz haben, muss ich dahin gestellt sein lassen. Es ist beides möglich.

Diese und die folgende Form der Erkrankung trifft man nicht selten nach Ablauf der Keratitis interstitialis diffussa, wenn man, nach genügender Klärung der Cornea, die Peripherie des Augengrundes genau absucht, manchmal nur an einer beschränkten Stelle, manchmal mehr oder weniger rings herum und beiderseits. Auch in dem hier abgebildeten Fall war eine solche Hornhautentzündung vorhergegangen.

Die verstärkte Pigmentierung am Rande der Sehnervenscheibe, wie sie in Fig. 39,40 und 41 sich vorfindet, kann trotz der vorhandenen Chorioretinitis auch fehlen und die Auffassung Antonellis, dass diese Randpigmentierung (Chorioidalring) ein Stigma der hereditären Syphilis sei, ist nicht zutreffend. Sie kommt auch bei Normalen vor.

Fig. 40.

Fig. 41.

Lith. Anst F. Reichhold. München.

Fig. 41. Veränderung des Augengrundes bei angeborener Syphilis. — Typus III. —

Während im vorigen Bilde die schwarzen und grauen rundlichen Flecken nach Zahl und Grösse überwiegen, sieht man in anderen Fällen fast bloss weissliche, ebenfalls rundliche, oft zusammenfliessende Fleckchen. Die grösseren derselben liegen jedenfalls in der Chorioidea. Man erkennt dies in der Figur in einem querovalen weissen Fleck, der von einem roten Gefäss durchzogen wird. Es ist dies ein Aderhautgefäss. Demnach fehlt dort wohl neben dem Gefässe das Aderhautgewebe, so dass das Weiss der Sklera durchschimmert. Jedenfalls ist im Bereich der Flecken aber auch das Pigmentepithel der Netzhaut fast ganz geschwunden, während es an den Rändern eine schwache Zunahme aufweist, wodurch dort etwas dunklere Begrenzung zu stande kommt. Auch hier ging der Erkrankung parenchymatöse Keratitis voraus.

Manchmal mischen sich die beiden in Fig. 40 und 41 abgebildeten Formen, so dass man in der Peripherie die dunklen und die hellen rundlichen, zusammenfliessenden Herde gemischt findet, und hie und da gesellt sich auch noch die in Fig. 39 abgebildete Form bei, d. h. feine gelbrote und gelbe Sprenkelung und braune Tüpfelung nebst feinen Pigmentfleckchen.

Im allgemeinen haben die drei hier abgebildeten Typen der hereditär-spezifischen Augengrunderkrankung die Neigung zur Bildung von rundlichen Einzelherden, die dann durch Konfluenz unregelmässige Figuren formieren.

Fig. 42. Sekundäre Pigmentierung der Netzhaut bei Chorioiditis disseminata.

In den mittleren Teilen ähnelt das Bild etwas der Pigmentdegeneration (Fig. 37 und 38): der Sehnerv ist etwas fahl in der Färbung, die Gefässe sind etwas schmal, der Grund etwas heller als normal und etwas ins Gelbgrau gehend. In diesem Bezirk finden sich auch Pigmentfleckchen, die denen bei Pigmentdegeneration vollständig gleichen. Dazu kommen nun noch grosse weisse, rundliche scharf begrenzte Flecken mehr in der Peripherie. Diese beruhen darauf, dass dort die Sklera sichtbar ist, weil sowohl das Pigmentepithel der Netzhaut, als auch ganz besonders infolge von disseminierten Entzündungsherden in der Aderhaut — Chorioiditis disseminata — das Aderhautgewebe geschwunden ist. Von letzterem sind bloss noch an manchen Flecken einzelne Aderhautgefässe vorhanden, die als schmale rote Bänder über die Flecken wegziehen. In manchen dieser atrophischen Herde der Chorioidea fehlen auch Gefässe. Bei einem findet sich in der Mitte ein kleiner Pigmentfleck. — Diese Form der Chorio-retinitis, die hier in einem schon etwas späteren Stadium abgebildet ist, kompliziert sich oft mit mehr oder weniger Glaskörpertrübung und wird häufig durch erworbene Syphilis verursacht.

Sekundäre Pigmentierung der Netzhaut tritt übrigens auch nach anderen Formen der Chorioiditis, wenn sie heftig sind oder lange andauern, gern auf, wie spätere Bilder noch weiter zeigen werden.

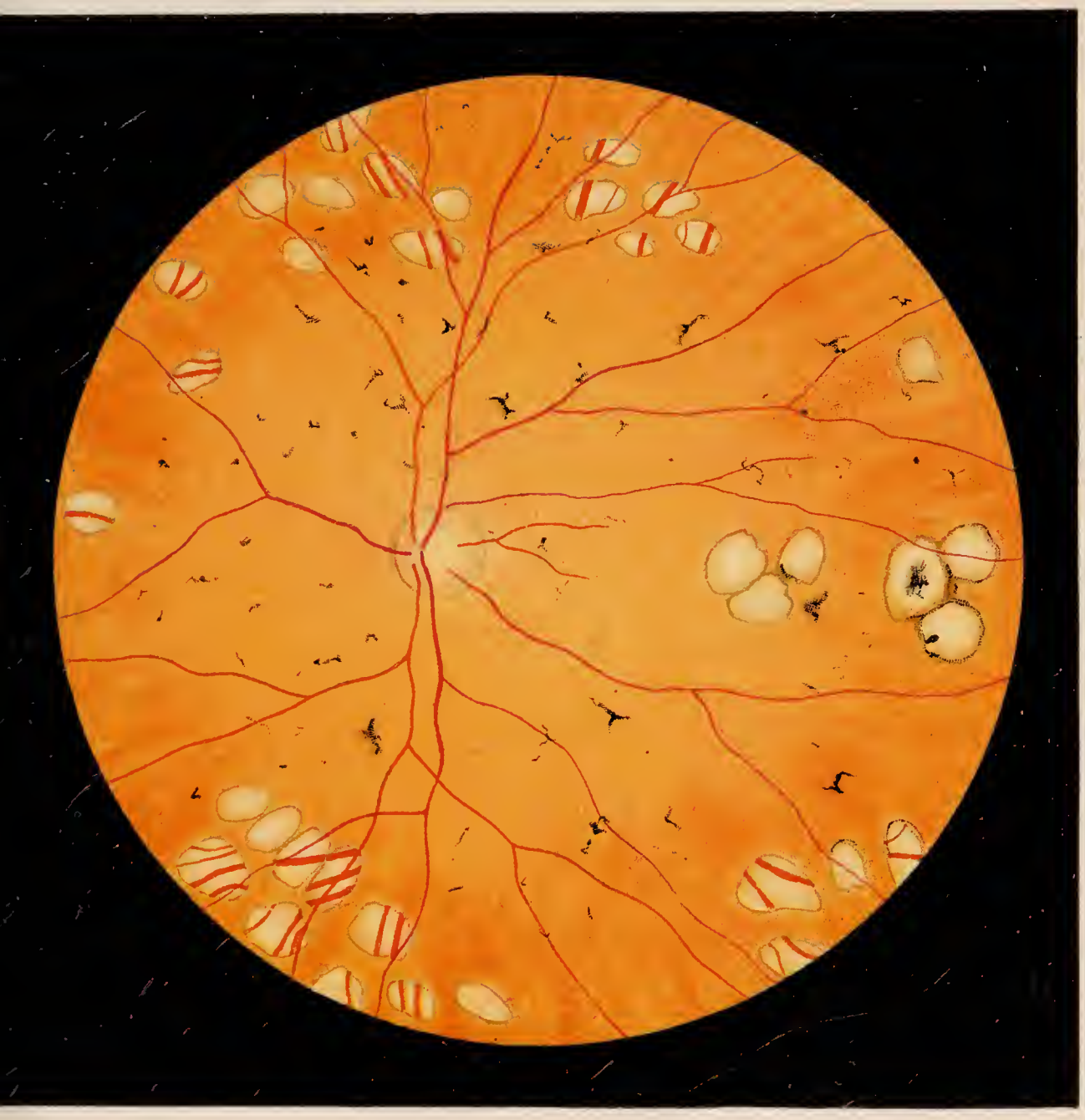

Fig. 42.

Lith. Anst F. Reichhead München

a Fig. 43. b

Luth. Anst F. Reichhold, München

Fig. 43. Erkrankung der Macula lutea der Netzhaut infolge von starker Kurzsichtigkeit.

Man hat diese hier und auf der folgenden Tafel dargestellten Veränderungen auch als Chorioiditis postica bezeichnet. Ich glaube jedoch, der Schwerpunkt der Erkrankung liege meist in den hinteren Schichten der Netzhaut und im Pigmentepithel, und erst später erkrankt in manchen Fällen auch noch die Aderhaut mehr oder weniger. Für diese Ansicht spricht u. A. die Thatsache, dass schon ganz geringfügige Veränderungen dieser Gegend bei Myopie sofort starke Sehstörungen zur Folge haben, während anderseits bei Chorioiditis disseminata hinter der Macula die Chorioidea schwere Veränderungen aufweisen kann, ohne dass die Retina und deren Funktion leidet. Damit soll nicht gesagt sein, dass nicht auch unter Umständen die Erkrankung bei Myopie in der Aderhaut beginnen oder dort ihren Hauptsitz haben könne.

Diese Maculaerkrankung ist deshalb von grösster Bedeutung, weil sie einer grossen Menge von myopischen Augen das gute Sehen raubt. Sie tritt, wie diese und die folgende Tafel zeigt, unter sehr verschiedenen Bildern auf. Fig. 43 a und b und Fig. 44 a zeigen nicht sehr alte Erkrankungen derart. Bei Fig. 43 a sieht man um den Opticus einen die Myopie kennzeichnenden ringförmigen, bei Fig. 43 b einen analogen, sichelförmigen Schwund der Aderhaut und einige kleine Pigmentstreifchen. Bei Fig. 43 a ist in der Maculagegend die zarte Fleckenbildung oder Mormorierung sichtbar, mit der die Erkrankung gewöhnlich beginnt. Auch die unregelmässige Pigmentierung ist schon angedeutet, die bald hinzuzutreten pflegt. Endlich sind hier noch einige kleine Blutungen vorhanden. — Bei Fig. 43 b ist die Marmorierung schon stärker, ebenso die unregelmässige Verteilung des Pigmentes. Der Augengrund hat hier im ganzen wenig Pigment, so dass man, wie dies bei Kurzsichtigkeit oft der Fall, die Chorioidalgefässe sieht, und zwar hell auf dunklem Grund.

Fig. 44. Erkrankung der Macula lutea der Netzhaut infolge von starker Kurzsichtigkeit.

Bei a bemerkt man am Sehnerv jene Rötung und leichte Schwellung des nasalen Teiles, die bei starkem Gebrauch solcher Augen auftreten können und wohl auf funktioneller Hyperaemie beruhen, von Manchen aber auch als entzündlich aufgefasst werden. Ausserdem ist die Sehnervenscheibe etwas schief gestellt. Daran schliesst sich Schwund der Aderhaut in Form eines „Meniscus" oder „Conus". Der Augengrund ist etwas wenig pigmentiert. Die Maculaerkrankung zeigt gelbrote Fleckung und etwas unregelmässige Pigmentierung, namentlich einen schwarzen Pigmentfleck in der Mitte der Fovea, umgeben von kleinen Blutungen.

Bei b handelt es sich um eine etwas ältere Erkrankung. Man erkennt dies an der Zunahme der Pigmentierung und an den weissen Flecken, die anzeigen, dass auch die Chorioidea ergriffen ist, und stellenweise durch Schwund das Weiss der Sklera sichtbar werden lässt. Einige helle Fleckchen erstrecken sich bis zur atrophischen Sichel am Opticus hinüber.

Bei c ist eine ganz alte Macula-Erkrankung abgebildet, bei der es nicht zweifelhaft, dass auch die Aderhaut ergriffen ist. Rings um den Sehnerv ist diese in Form eines Ringes geschwunden, der gegen die Macula hin am breitesten ist. Die Maculagegend wird von einem grossen weissen Fleck mit bogigen, zum Teil pigmentierten Rändern eingenommen, in dessen Bereich die Aderhaut bis auf ein paar ihrer Gefässe und einige Pigmentreste fehlt. Weiter temporal schliesst sich dann eine grosse (bis gegen den Aequator sich hinziehende) Atrophie der Chorioidea und Retina an mit starker Häufung von unregelmässigen Pigmentfleckchen.

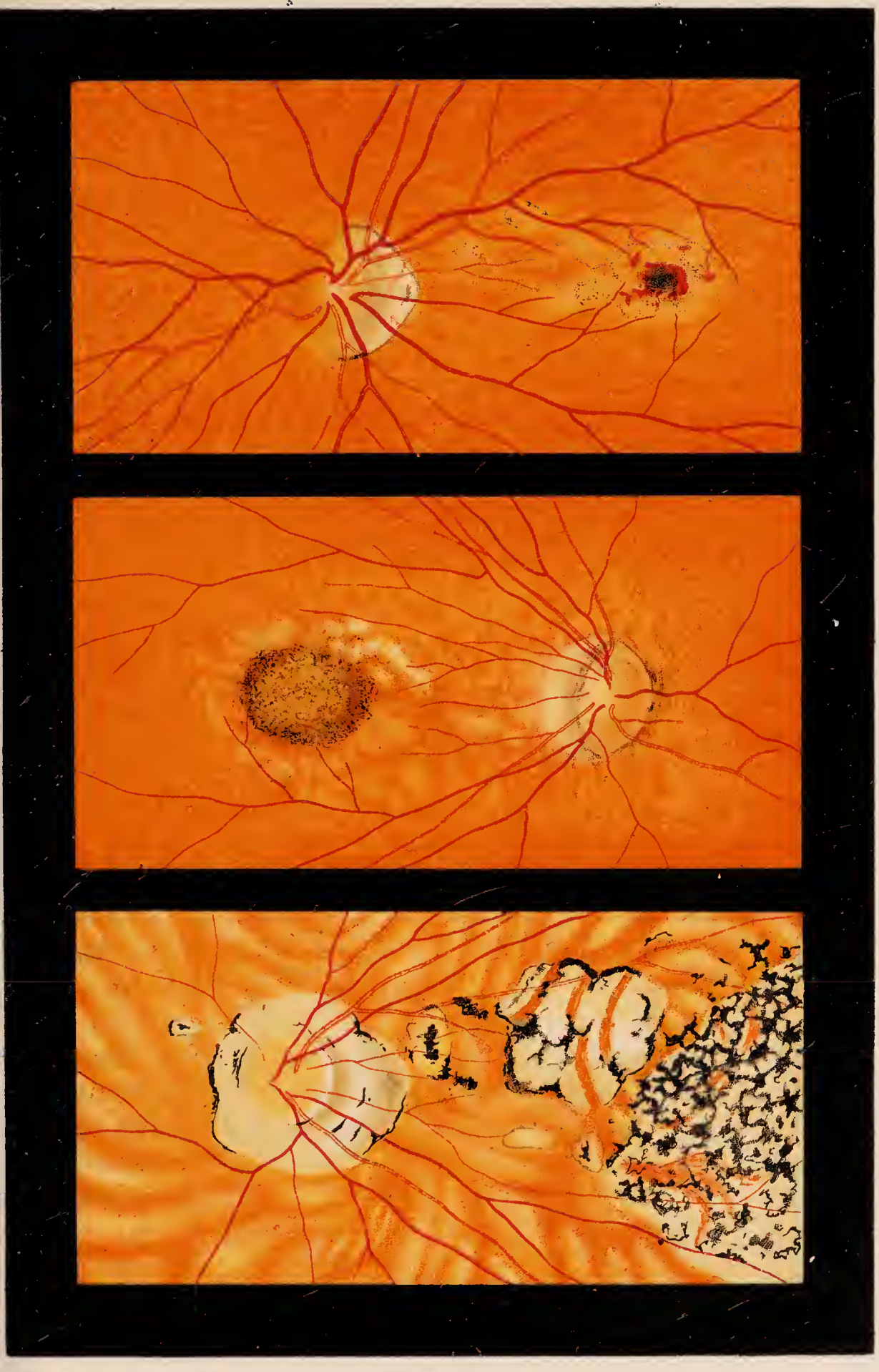

Fig. 44.

Lith. Anst F. Reichhold München

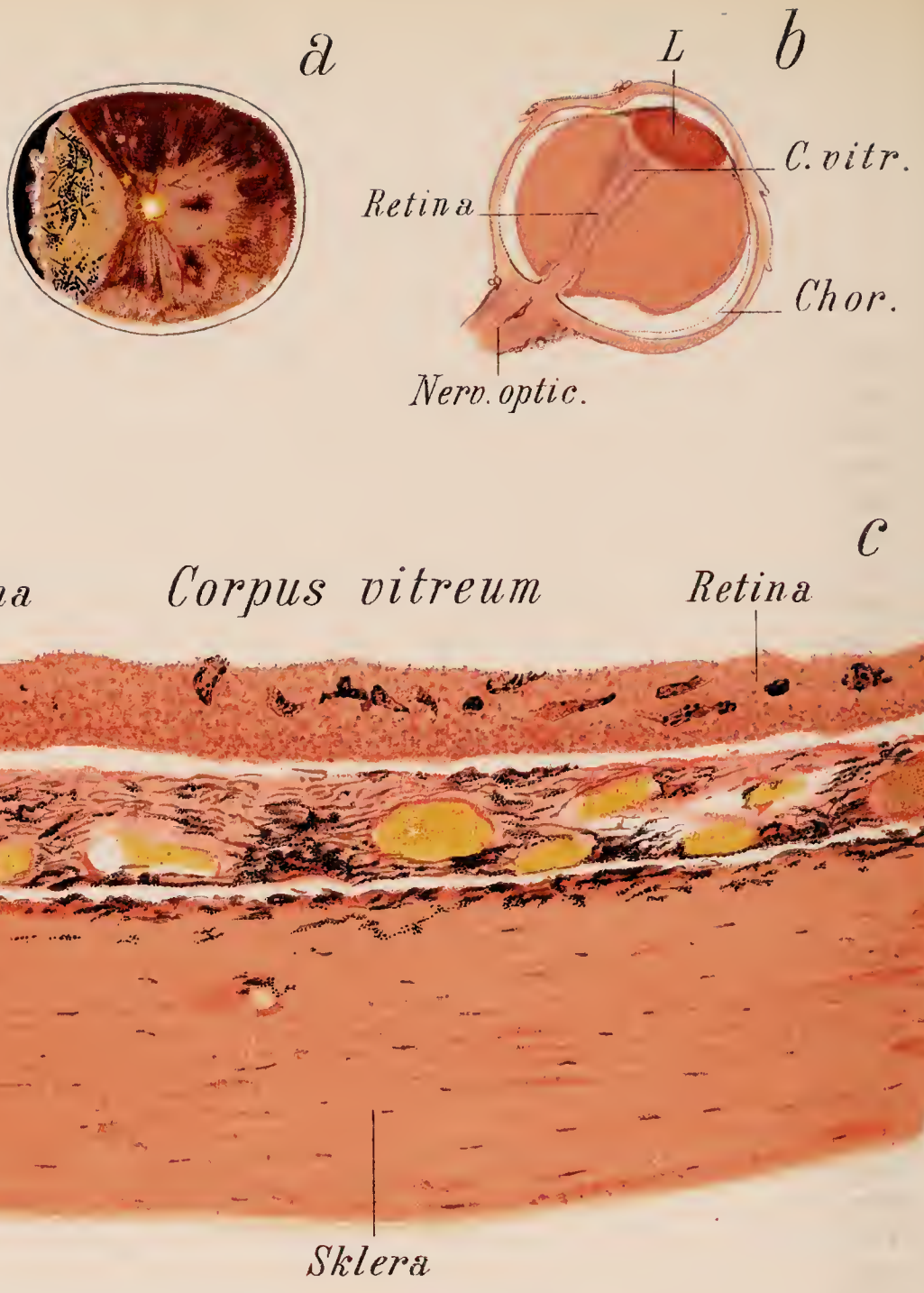

Fig. 45.

Lith. Anst. F. Reichhold, München.

Fig. 45a. Sekundäre Pigmentierung der Netzhaut infolge 20jähriger Anwesenheit eines Zündkapselstückes im Auge (das in der Abbildung nicht zu sehen). Hinterer Abschnitt des Auges von vorn betrachtet. In der Mitte sieht man den Sehnerv, von dem aus die Retinalgefässe sich verbreiten. In der linken Hälfte der Figur ist die Netzhaut von ihrer Unterlage abgelöst (ob schon bei Lebzeiten oder erst infolge der Präparation, lässt sich nicht mehr feststellen). Im Bereich der Ablösung sieht man besser als im übrigen Teil die Pigmentierung der Netzhaut, die derjenigen bei Pigmentdegeneration (Retinitis pigmentosa) ganz ähnlich ist (vgl. 37 und 38). Dieses Präparat zeigt die Veränderungen in der Netzhaut stärker fortgeschritten, als das ophthalmoskopische Bild in Fig. 68, wo ebenfalls die Störungen, welche ein Zündkapselstück im Auge hervorrief, zu sehen sind. (Die jüngst wieder untersuchte Patientin hat jetzt übrigens auch viel stärkere Pigmentierung der Netzhaut, als zur Zeit dieser Abbildung.)

— b. Sagittalschnitt durch ein Auge mit alter, totaler oder „trichterförmiger" Netzhautablösung. Die Retina zieht in Form eines Stranges, der vorn breiter wird und noch etwas degenerierten Glaskörper enthält, nach vorn und umgibt dort die Linse. Zwischen Netzhaut und Chorioidea findet sich ein amorphes Exsudat.

— c. Pigmentdegeneration der Netzhaut (Retinitis pigmentosa). — Da es sich in diesem Falle um schon stark vorgerückte Erkrankung handelte, ist das normale Gefüge der Retina ganz verloren gegangen, sie ist in eine kernreiche, mit Pigment durchsetzte bindegewebige Membran verwandelt. Die Stäbchen und Zapfen fehlen gänzlich. Die Aderhaut ist normal.

Vergrösserung 30 fach.

— d. Eine Stelle desselben Präparates bei stärkerer Vergrösserung. Man sieht, dass das Pigment stellenweise Gefässen angelagert ist, entsprechend dem, was wir auch im ophthalmoskopischen Bilde sehen. — P. P. Pigment in der Netzhaut.

Vergrösserung 78 fach.

Fig. 46. Erkrankung der Macula lutea der Netzhaut infolge hohen Alters — senile Maculaerkrankung. — Auch bei diesem Prozesse erkrankt wohl, wie die starke Sehstörung bei ganz geringer Veränderung zeigt, das Sinnes- und das Pigmentepithel der Netzhaut zuerst. Unter Umständen breitet sich derselbe dann auch noch auf die dahinter liegende Chorioidea aus, z. B. in dem Fall von Fig. 46, 3, wo a die anfängliche Erkrankung 3 Monate nach Beginn der Sehstörung zeigt, während b denselben Erkrankungsherd 6 Monate später darstellt. Es handelt sich bei dieser meist an beiden Augen auftretenden, das Sehen schwer schädigenden, unheilbaren Erkrankung um oft ganz geringfügig aussehende, helle oder dunkle Sprenkelung, gelbrote oder gelbe Fleckchen oder leichte Vermehrung des Pigmentes, immer so, dass die Mitte der Fovea am stärksten erkrankt ist. Fig. 46 gibt nur eine Anzahl Beispiele, welche die Mannigfaltigkeit der Störung keineswegs erschöpfen. Der übrige Augengrund war in allen hier abgebildeten Fällen normal, abgesehen vielleicht von etwas seniler Färbung der Sehnervenscheibe oder leichter seniler Pigmentierung der Peripherie der Netzhaut in Form schwarzer Punkte, die reihenweise oder unregelmässig gruppiert sind (vgl. Fig. 66b). Die in Fig. 66 abgebildeten Drusen der Glaslamelle der Aderhaut, auch eine Altersveränderung, haben mit der hier geschilderten Maculaerkrankung nichts zu thun und müssen genau davon unterschieden werden. — Fig. 1 a b zeigt die Macula beider Augen eines 70jährigen, 4 a b die beiden Maculæ eines 74jährigen Patienten.

Fig. 46.

Lith. Anst. F. Reichhold, München.

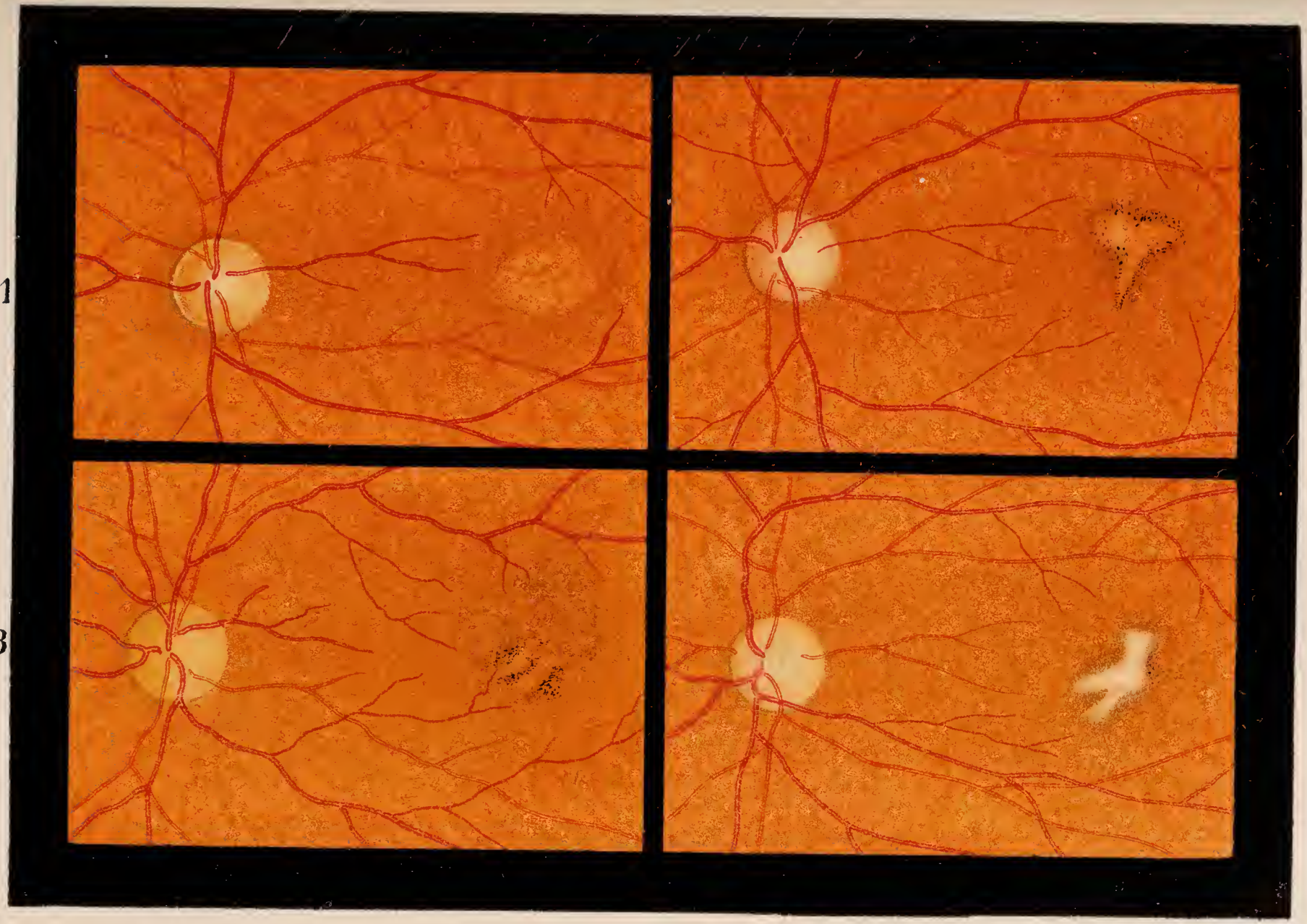

Fig 47.

Fig. 47. Erkrankung der Macula lutea der Netzhaut infolge von Stoss oder Schlag gegen das Auge — traumatische Maculaerkrankung. — Nach starker stumpfer Gewaltseinwirkung auf das Auge, durch Fall auf das Auge (Fig. 1), Faustschlag (Fig. 2 und 3), Schlag mit einem Hammer (Fig. 4, vor 20 Jahren stattgefunden), Pfropf eines blinden Schusses, Pfeilschuss, Peitschenhieb etc. kann man oft in der Foveagegend der Netzhaut ganz unscheinbare Erkrankung beobachten, die aber schwere, unheilbare Sehstörung zur Folge hat und forensisch sowie bei Feststellung von Erwerbsbeschädigung oft von grösster Bedeutung ist. Die Sprenkelung und zarte Fleckung ist oft ganz geringfügig, namentlich anfangs und kann es bleiben, oder aber deutlicheren, helleren Flecken Platz machen (wie z. B. in Fig. 47, 4). Manchmal ist ähnlich wie bei der myopischen oder der senilen Maculaerkrankung nur eine leichte Lockerung des Pigmentes in der Mitte der Foveagegend auf einen kleinen Bezirk beschränkt vorhanden. — Während die Berlin'sche traumatische Trübung (vgl. Fig. 49 und 50) der Macula-Gegend wieder schwindet, thut dies ein Fleckchen derart nicht. — Man soll nie nach entsprechendem Trauma einen Schlechtsehenden als Simulanten erklären, bevor man nicht aufs genaueste nach Erweiterung der Pupille und eventuell unter genauer Vergleichung mit der Maculagegend des anderen Auges, die Macula des verletzten Auges untersucht hat. Die Erkrankung tritt gewöhnlich erst nach einigen Wochen deutlich zu Tage.

Fig. 47a. Lochbildung in der Macula lutea durch Kontusion des Augapfels.[1]) — Dem 52jährigen Mann war vor 10 Jahren ein Stock ans linke Auge geworfen worden.[2]) Von da an sah er nicht mehr gut mit diesem Auge, das zur Zeit meiner ersten Untersuchung und der Anfertigung der Augengrundskizze (1891) bloss Finger in 1,5 m Entfernung zählte. Die Macula zeigt in ihrer Mitte ein halb-papillengrosses, kreisrundes, scharf begrenztes Loch, dessen Umgebung leicht getrübt, feinst gestippt, stellenweise leicht gestreift und mit vereinzelten hell glänzenden Punkten und Fleckchen besetzt ist. Von letzteren finden sich auch einzelne im Bereich des durch rote Färbung charakterisierten Defektes der Netzhaut, der im übrigen fast gleichmässig roten Grund und im aufrechten Bild nur ganz unbedeutende Tüpfelung als Ausdruck der Mosaik des Pigmentepithels mühsam erkennen lässt. Der übrige Augengrund ist normal.

Solche Defekte sah ich mehrfach nach stärkerer Quetschung des Augapfels durch Stock- und Faustschlag, Explosion, Pfeilschuss, Steinwurf etc. Das Loch kann auch statt der gewöhnlich kreisrunden eine ovale Form besitzen und zwar infolge von Verziehung durch Schrumpfung der Retina in der Nachbarschaft der Macula.

Dieses Loch in der Fovea kann im höheren Alter, namentlich vielleicht unter dem Einfluss von Gefäss-Sklerose, auch spontan, ohne Trauma entstehen. In einem solchen Falle sah ich es sogar beiderseits bei einer 64jährigen Frau mit starker Arteriosklerose und etwas Eiweiss im Urin.

---

[1]) Vgl. Haab. Die traumatische Durchlöcherung der Makula lutea. Ztschr. für Augenheilk. 1900 p. 113.

[2]) Fall II ebengenannter Mitteilung.

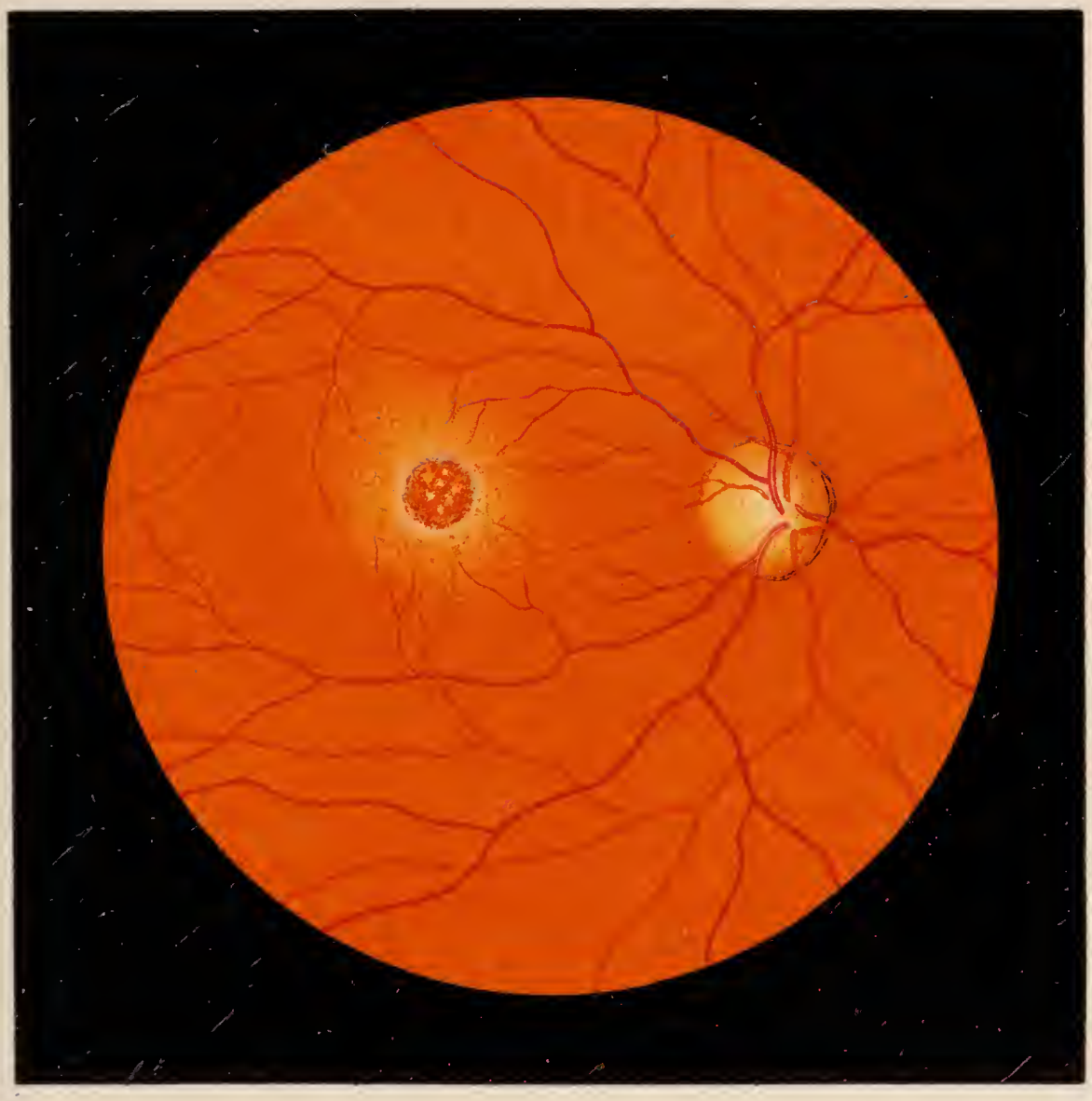

Fig. 47 a

Lith. Anst. F. Reichhold, München.

Fig. 48 a. — Schnitt durch die Macula lutea und Umgebung bei Maculaerkrankung infolge von Orbitaltumor. Das Präparat wurde gewonnen durch die Enukleation des in Fig. 52a abgebildeten Bulbus. Dem in dieser Figur sichtbaren gelbroten Fleck mit leicht pigmentiertem Rande entspricht im Querschnitt die Lockerung des Pigmentepithels in der Gegend der Fovea centralis, wo stellenweise das Pigment im Epithel oder das ganze Epithel fehlt. Ebenso fehlen dort auf längere Strecken die Zapfen und die zugehörigen Körner. Stark verändert ist ferner die Nervenfaser- und Ganglienzellenschicht. In letzterer fällt ohne weiteres die Verminderung der Zellen und Hohlraumbildung auf; (vgl. die bei derselben Vergrösserung gezeichnete Fig. 14c der normalen Macula). Die Chorioidea ist nicht wesentlich verändert.

Vergrösserung 30 fach.

— b und c Querschnitte durch die Netzhaut bei Thrombose der Vena centralis retinae (vgl. Fig. 33b). — Bei Schnitt b befinden wir uns in der Nähe der Papille, bei Schnitt c etwas entfernter davon. Daher ist in b eine grössere Retinalvene, sehr stark überfüllt (Ret. V.), sichtbar, während in Fig. c mehr feine Gefässe zu sehen sind, alle durch die Rückstauung ebenfalls enorm stark mit Blut gefüllt. Ausserdem finden sich grosse und kleine Hämorrhagieen in Menge durch das ganze Präparat zerstreut. Bei c fallen viele Hohlräume und Spalten im Gewebe auf, die auf Oedem zurückzuführen sind.

1. Nervenfaser- und Ganglienzellenschicht. — 3. Innere Körperschicht. — 4. Zwischenkörnerschicht. — 5. Aeussere Körnerschicht. 6. Stäbchen- und Zapfenschicht.

Vergrösserung von b und c 90 fach.

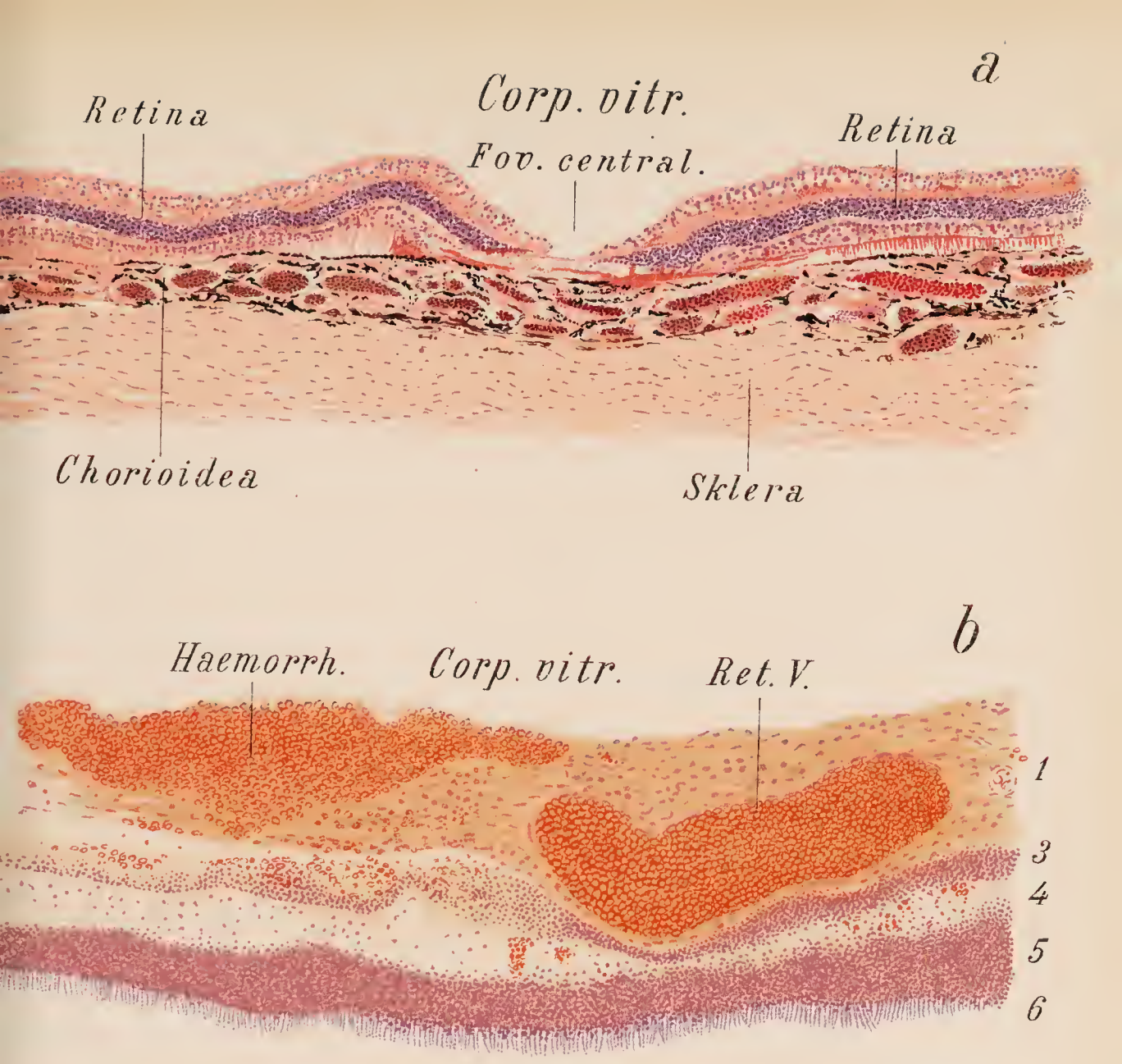

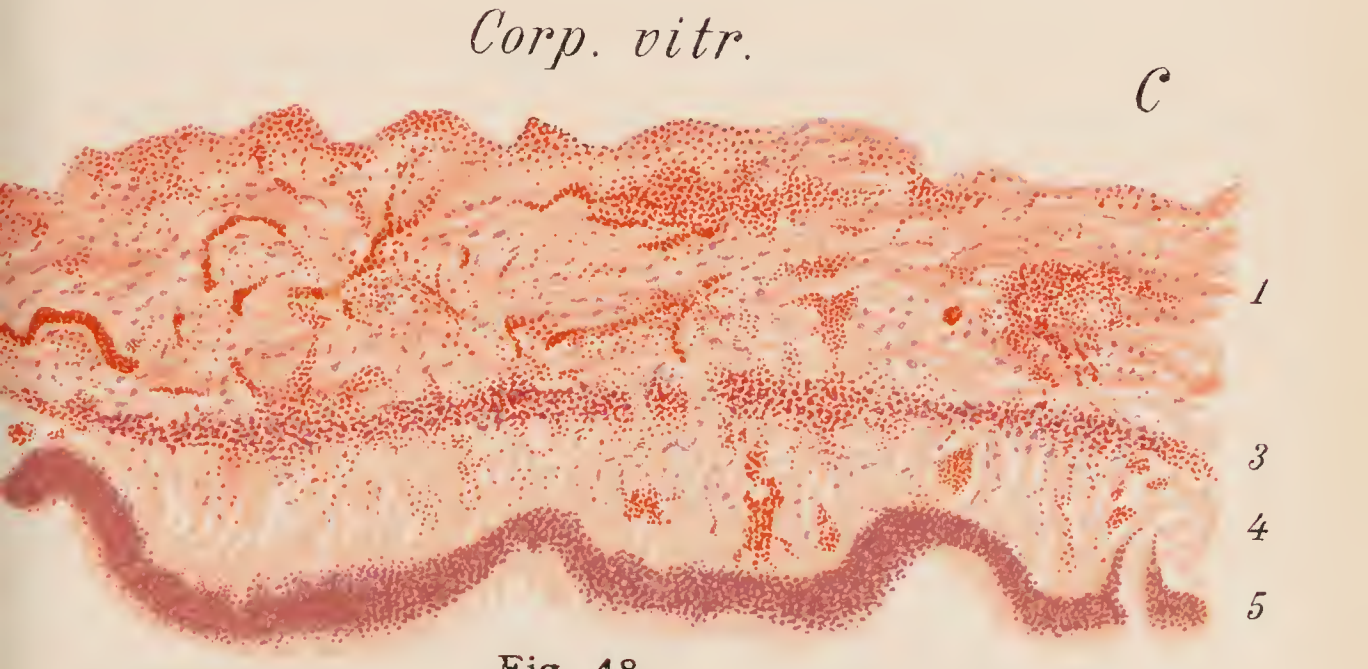

Fig 48.

Lith. Anst. F. Reichhold, München.

Fig. 49.

Lith. Anst F. Reichhold München

Fig. 49. Trübung der Netzhaut durch Stoss oder Schlag auf's Auge, Berlin'sche Trübung, Commotio retinae (aufrechtes Bild, verkleinert). — Diese nach stumpfer Gewalteinwirkung auf's Auge oft zu beobachtende Trübung der Netzhaut ist von Berlin zuerst genauer beschrieben und studiert worden. Die Veränderung ist eine ziemlich rasch vorübergehende, so dass man sie um so besser sieht, je eher man nach der Verletzung untersucht. Faust- und Stockschläge, starkes Anstossen, Stein- und Schneeballwurf etc. rufen die Trübung oft hervor. Manchmal sieht man dann an zwei ganz getrennten Stellen milchweisse Trübung der Netzhaut, erstens an der Stelle, wo der Stoss oder Schlag etc. das Auge traf, zweitens mehr oder weniger ausgebreitet in der Gegend der Macula lutea. Erstere ist in der Regel ausgebreiteter, stärker und länger andauernd, diejenige der Maculagegend pflegt etwas weniger intensiv zu sein und rascher sich zu verlieren. Die Macula und das Sehen können danach intakt bleiben. Die Trübung in der Peripherie verdeckt gewöhnlich die Netzhaut-Gefässe nicht. Dieselbe wurde wohl früher oft für Ablösung der Netzhaut angesehen. Die Natur dieser Trübung ist noch nicht ganz klar. Unser Bild wurde einige Stunden nach einem Schneeballwurf aufs Auge gezeichnet.

Fig. 50. Trübung der Netzhaut durch Stoss oder Schlag aufs Auge, Berlin'sche Trübung, Commotio retinae. — In diesem Fall hatte eine viel stärkere Quetschung des Auges, verursacht durch das Anliegen eines grossen Stückes Eisen, eine entsprechend stärkere Trübung der Netzhaut zur Folge und sogar einige kleine Blutaustritte im Bereich derjenigen Trübung, die an der Stelle der direkten Quetschung (am oberen Rande des Bildes, also nach unten in der Netzhaut) sich bildete. Alle diese Veränderungen schwanden nach einigen Tagen, zuerst die Trübung der Maculagegend, dann die nach unten in der Netzhaut befindliche. — Von einer Netzhautablösung lässt sich die traumatische Trübung leicht unterscheiden. Abgesehen davon, dass eine ganz frische Netzhautablösung nicht so milchweiss, sondern mehr durchsichtig zu sein pflegt, ist der Verlauf der Gefässe bei der Commotio ungestört und es besteht für dieselben keine parallaktische Verschiebung oder stärkere Hypermetropie. Auch fehlen die Falten der Netzhautablösung.

Fig. 50.

Lith. Anst F. Reichhold München

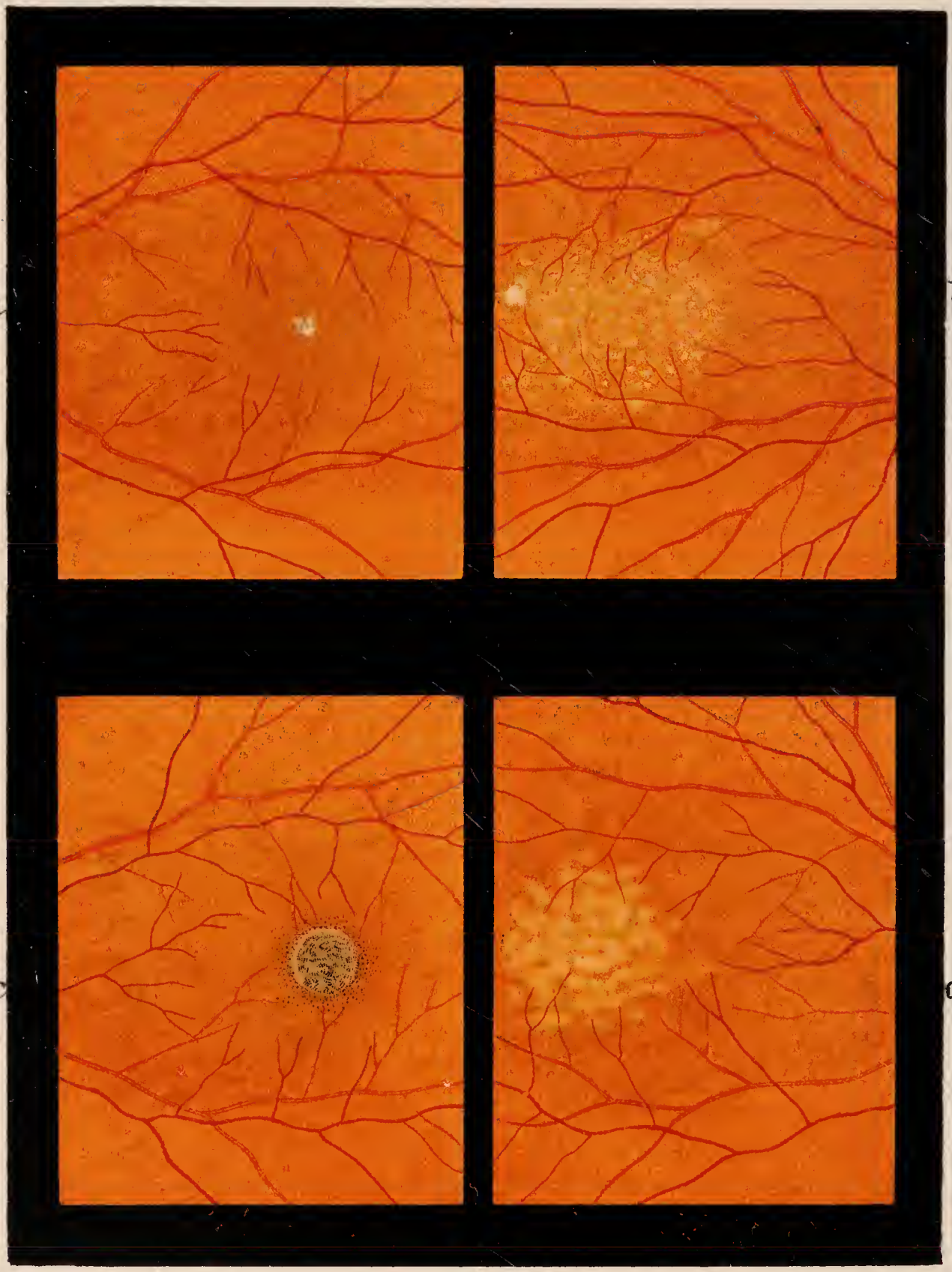

Fig 51.

Lith. Anst F. Reichhold, München.

Fig. 51. Erkrankung der Macula lutea der Netzhaut durch Fremdkörper im Glaskörper. — Die grosse Empfindlichkeit der Macula lutea ergibt sich auch daraus, dass aseptische, in die Tiefe des Auges gedrungene Fremdkörper, ohne dass sie die Macula direkt verletzen, leicht eine isolierte Erkrankung dieses Netzhautbezirkes, manchmal schon nach kurzer Zeit hervorrufen. Vier solcher Beispiele zeigt Fig. 51, wo bei a die kleinen grau-weissen Fleckchen in der Mitte der Macula durch fünftägiges Verweilen eines Kupfer-Patronensplitters im Glaskörper veranlasst wurden. Nach Entfernung des Splitters schwanden diese kleinen Fleckchen wieder vollständig und nach $2^1/_2$ Monaten war normale Sehschärfe vorhanden.

Fig. b zeigt die gelbe Fleckung der Maculagegend ein Jahr nach Verweilen eines Kupfersplitters (Zündkapselstückes, im vorderen Teile des Auges, der nicht entfernt wurde und der die weiteren in Fig. 68 abgebildeten Veränderungen zur Folge hatte. Letztere Figur gibt ein späteres Stadium wieder. Noch später nahm die Fleckung wieder etwas ab und das Auge hat jetzt noch, 20 Jahre nach der Verletzung, (ausnahmsweise) Sehschärfe $^1/_3$.

Der runde, grauliche, in Fig. c abgebildete Fleck entstand durch 20stündiges Verweilen des Stahlsplitters in der Netzhaut, der in Fig. 53a abgebildet ist und der mit einem sehr grossen Magnet wieder in den vorderen Teil des Auges gezogen und entfernt wurde. Zuerst entstand in der Macula-Mitte gelbliche Sprenkelung, dann allmählich der dunkle Fleck, der drei Monate nach der Verletzung abgebildet wurde. Die Sehschärfe wurde durch denselben, bei sonst gutem Zustand des Auges, auf $^1/_{10}$ vermindert.

Die in d abgebildete feine Fleckung entstand, nachdem 8 Tage lang ein Eisensplitter (Hakensplitter) im Glaskörper verweilt hatte, der dann durch Eingehen mit einem kleinen Magnet entfernt wurde. Die Erkrankung vermindert das Sehen auf $^1/_7$.

Fig. 52. Erkrankung der Macula lutea der Netzhaut durch Druck und Quetschung des Augapfels von der Orbita her.

a. Ein ganz langsam wachsendes Angiom hatte in diesem Fall nach und nach eine sehr starke Vortreibung des Augapfels (Protrusion) veranlasst.[1]) Der Sehnerv zeigt Rötung und Schwellung seines Endes, die Netzhautvenen sind gestaut, daher stark gefüllt und geschlängelt, in der Maculagegend findet sich ein grosser, gelbroter, dunkel umsäumter Fleck. Da das Auge entfernt werden musste, bot sich Gelegenheit zur anatomischen Untersuchung. Fig. 48a gibt die starken Veränderungen wieder, welche die Foveagegend hier erlitt.

b. Ein Revolverschuss durch die Schläfen hatte das rechte Auge zerstört und das linke insoweit geschädigt als das Bild zeigt, das sechs Tage nach der Verletzung vorgefunden wurde. Die Kugel hatte die linke Orbita gestreift und dabei den Augapfel von rückwärts her erschüttert oder in mässigem Grade gequetscht. Am stärksten ist die Maculagegend verändert, wo einerseits die Blutung, anderseits einige helle verwaschene Fleckchen und etwas unregelmässige Pigmentierung vorhanden ist. Unterhalb des Sehnervs (nach oben im Bild) finden sich noch ein länglicher heller Herd und zwei kleine Blutungen. Eine weitere kleine Blutung in der Nähe des Sehnervs, die bei der ersten Untersuchung vorhanden gewesen, ist bereits resorbiert.

[1]) Vgl. meinen Atlas der äusseren Erkrankungen des Auges p. 224 Fig. E.

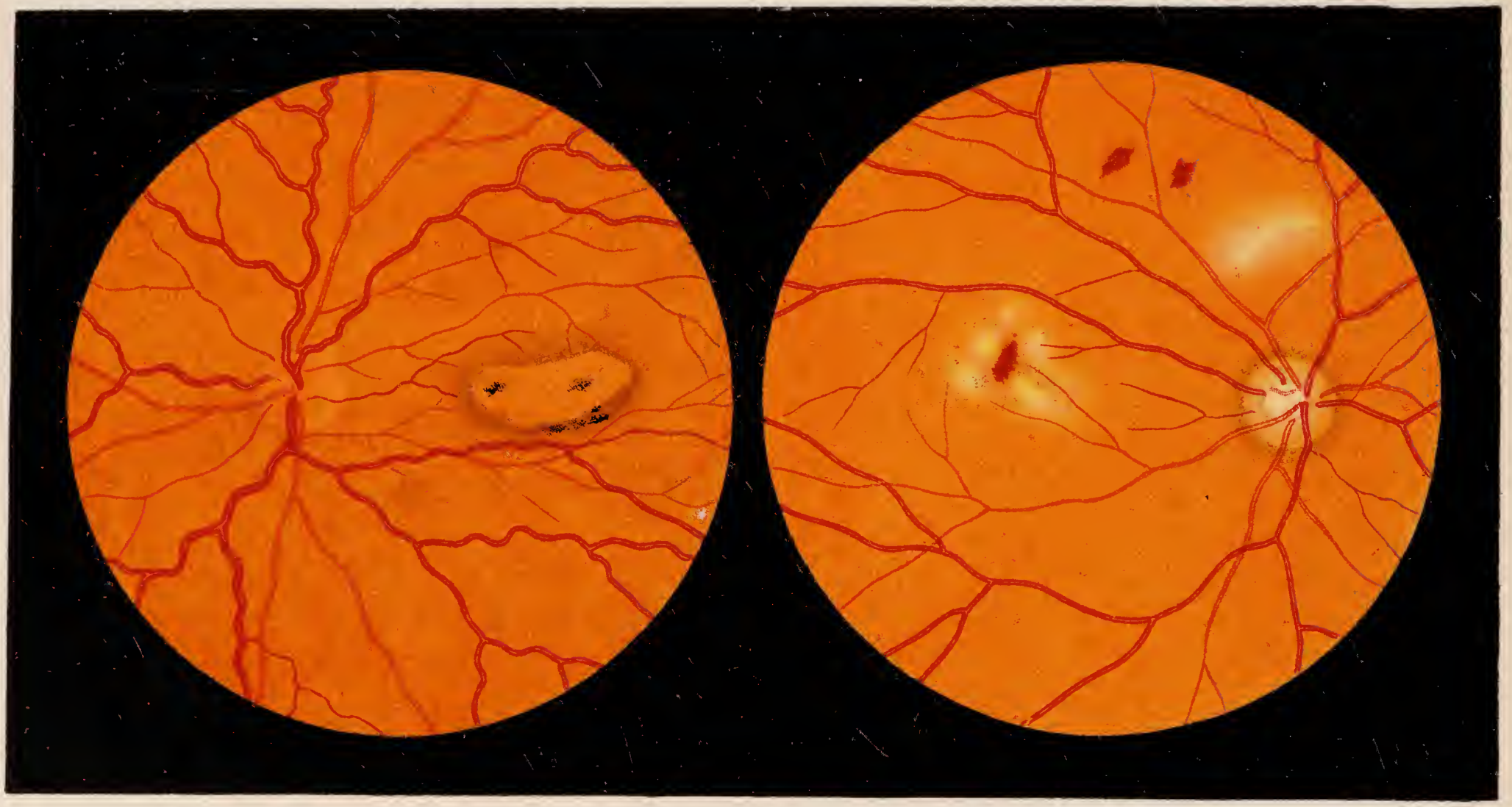

a Fig. 52. b

Lith. Anst. F. Reichhold, München

a Fig. 53. b

Lith. Anst F. Reichhold München

Fig. 53. Frische Verletzung der Netzhaut durch Eisensplitter. — Der bei a abgebildete Splitter war circa 20 Stunden vorher beim Arbeiten an einer Eisenstanzmaschine seitwärts von der Cornea durch die Sklera eingedrungen und steckte offenbar in der Netzhaut. Denn er veränderte bei Bewegung des Auges seine Lage nicht und nach seiner Beseitigung sah man an der Stelle, wo er gesessen hatte, entsprechende starke Veränderungen. Die Entfernung des Splitters aus dem Auge wurde sofort, nachdem der Befund abgebildet worden, vermittelst Zurückziehung mit einem sehr starken Magnet bewerkstelligt. Die Verletzung hatte dann, obschon der Splitter die Macula nicht getroffen, eine Erkrankung dieser zur Folge (vgl. Fig. 51 c).

Ganz gleich wurde bei Fig. b verfahren, wo der Splitter, der zwei Stunden vorher beim Meisseln eines Stückes Gussstahl durch Cornea, Iris und Linse ins Auge geflogen war, auch in der Netzhaut steckte.[1]) Auch in diesem Fall, wie im vorigen, ist die Stelle der Netzhaut, wo der Splitter feststeckt, mit Blut durchsetzt und bedeckt. Ophthalmoskopisch konnte man den metallischen Glanz des Eisens und dessen schwärzliche Färbung ganz deutlich wahrnehmen. Ich suchte dies im Bilde so gut als möglich wiederzugeben. Die weissen Stellen an den Fremdkörpern beruhen auf Reflexen, nicht wie in den nächsten beiden Fällen auf Exsudat. Der Splitter von Fig. a hatte (nach der Ausziehung gemessen) eine Länge von 4 mm, war 1,5 mm dick und zeigte ganz schön die Längskante, die auch im Augenspiegelbild zu sehen ist. Der Splitter von Fig. b war nur ganz wenig kürzer und wog 0,016 gr.

[1]) Näheres über diese Fälle (die ersten derart operierten) ist zu finden bei Hürzeler, Beiträge zur Augenheilkunde von Deutschmann, 1893. B. Fall 6 (Fig. b) und Fall 7 (Fig. a).

Fig. 53c. Luftblase im oberen Teil des Glaskörpers infolge Einspritzens eines Eisensplitters (aufrechtes Bild verkleinert), der kurz vor Anfertigung des Bildes bei der Bearbeitung von Eisen ins Auge geflogen war und sich im unteren Teil der Retina festgesetzt hatte. Dabei riss er eine Luftblase mit, die dann aber nach einigen Stunden wieder verschwand. Dieses rasche Schwinden tritt regelmässig ein, sodass man solche Luftblasen bald nach der Verletzung aufsuchen muss. Es kommt vor, dass man mehrere derartige Luftblasen im Glaskörper findet, nachdem ein Splitter in ihn eingedrungen ist. Luft im Glaskörper ist deshalb wichtig für die Diagnose: Fremdkörper im Bulbus. Doch kann gelegentlich, wenn auch seltener, auch eine blosse Anspiessung des Auges durch einen grossen Splitter, der nicht in ihm zurückbleibt, das Eindringen von Luft in den Glaskörper zur Folge haben, sodass eine solche Luftblase zwar mit grosser Wahrscheinlichkeit aber nicht unbedingt die Anwesenheit eines Splitters im Auge anzeigt.

Die Luftblasen im Glaskörper erinnern in ihrer Erscheinung an solche in mikroskopischen Präparaten.

Der Splitter wurde hier sofort vermittelst meines grossen Magnetes aus dem Auge zurückgezogen, wonach rasche Heilung mit normaler Sehschärfe erfolgte. (Dass im Bilde die Retinalgefässe über den Splitter wegziehen, ist ein lithographischer Druckfehler.)

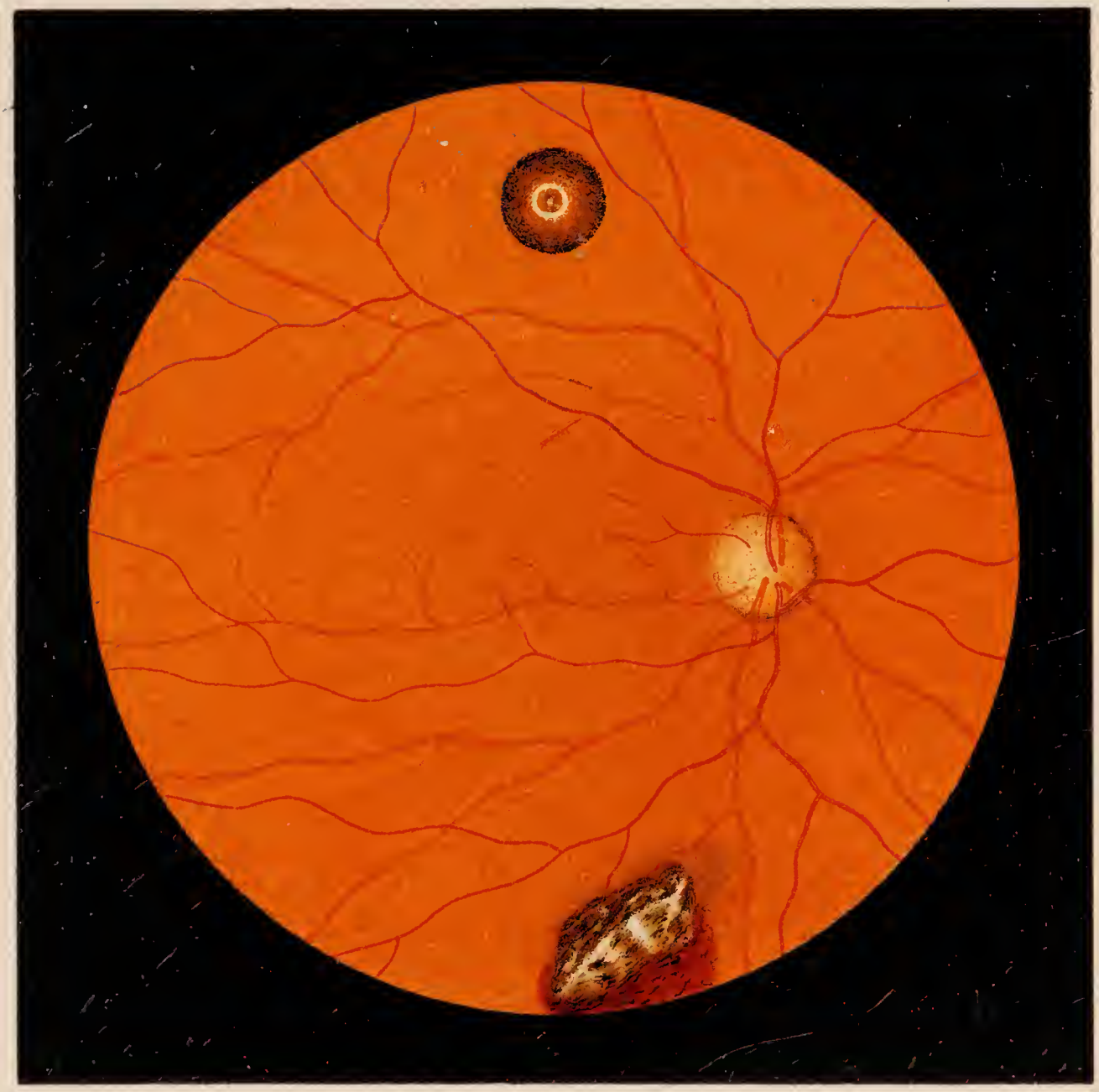

Fig. 53 c

Lith. Anst. F. Reichhold, München

Fig. 54. Aeltere Verletzung der Netzhaut durch Eisenplitter.

Während in den beiden auf voriger Tafel abgebildeten Fällen die Fremdkörper erst ganz kurze Zeit in der Netzhaut sassen, so dass sie daher auch, soweit sie nicht in dieser steckten, blank klagen, zeigt diese Figur zwei Fälle, bei denen die Splitter schon vor längerer Zeit ins Auge gedrungen waren und nun ein etwas anderes Bild darboten. Die Fremdkörper sind hier mit einer weissen Exsudathülle bedeckt, aus welcher nur bei a an zwei Stellen das schwärzliche Metall noch etwas herausguckt. Ferner hat sich beim Splitter der Fig. a in den fast zwei Monaten des Verweilens in der Netzhaut eine charakteristische Veränderung in der Umgebung eingestellt: das Pigmentepithel ist zum Teil geschwunden, so dass man einige Aderhautgefässe in dem hellen Hof sieht, der den Splitter umgibt. Dieser Hof zeigt auch unregelmässige, gegen den Fremdkörper hin zunehmende Pigmentierung. In der Nachbarschaft sieht man ferner drei kleine chorioiditische Herdchen von heller Färbung, verwaschener Begrenzung und mit unregelmässig pigmentierter Umgebung.

Bei Fig. b haben sich in der Umgebung des Splitters noch keine Veränderungen gebildet, obschon derselbe zur Zeit der Abbildung schon sechs Wochen sich in der Netzhaut befand. (Weiteres über diesen Fall s. bei Hürzeler l. cit Fall 4.)

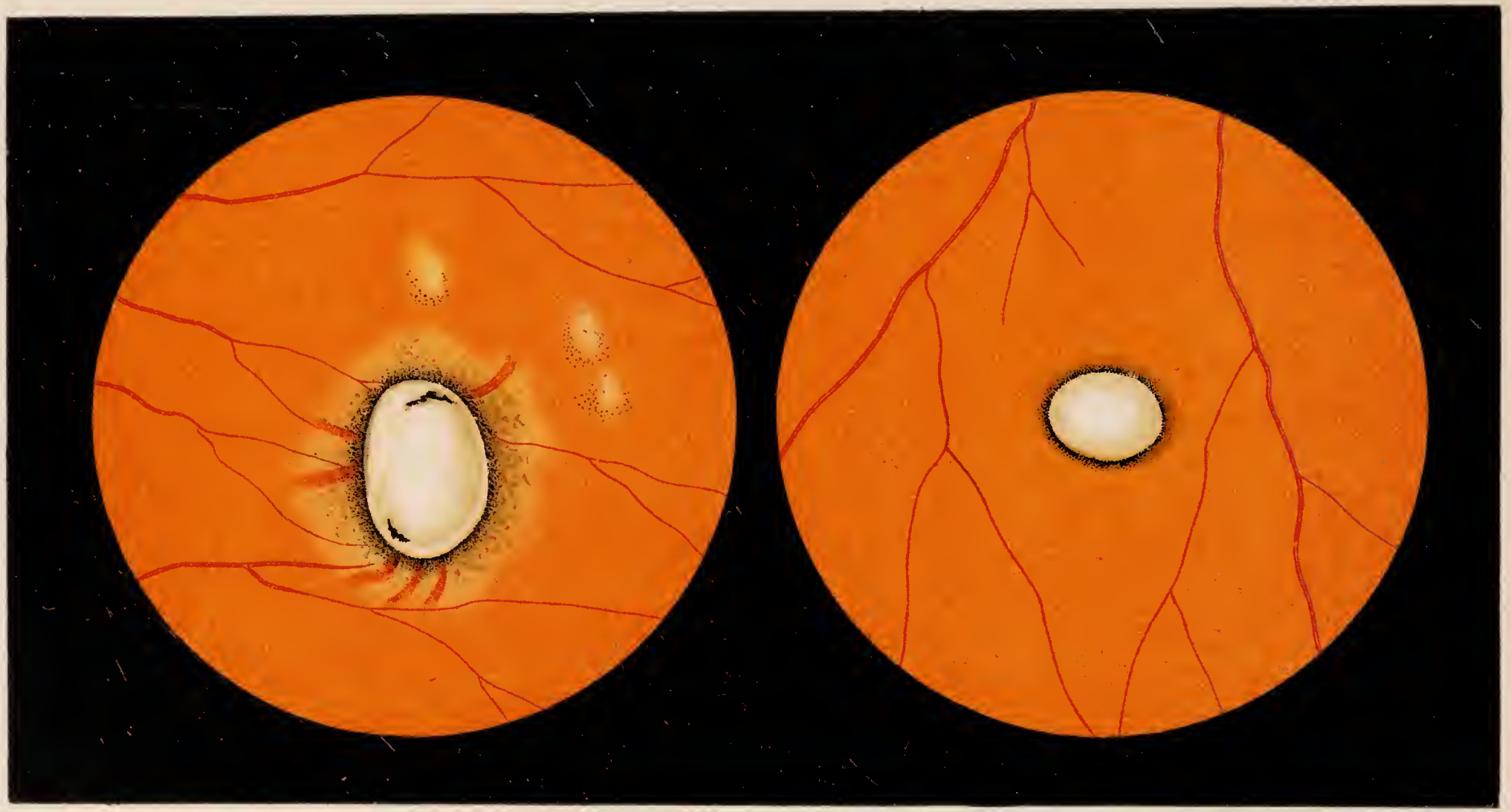

a. Fig. 54. b

Lith. Anst F. Reichhold, München.

Fig. 55c. Netzhautablösung im temporalen Teil des Augengrundes, die, wenn auch erst vor ca. 12 Wochen entstanden, doch noch insofern als frisch zu bezeichnen ist, als starke Trübung, sowie Faltenbildung noch nicht eingetreten sind. Immerhin sieht man und das ist eine wichtige Erscheinung im Bilde der Netzhautablösung, in ihrem Bereiche die Chorioidalzeichnung nicht. Sie ist durch die wenn auch leichte Trübung der Netzhaut und wohl auch durch die subretinale Flüssigkeit verschleiert. Da, wo die Retina am dicksten ist, d. h. in der Randzone der Macula, ist ihre Trübung am deutlichsten, sodass die Centralgrube als dünnste Stelle einerseits durch Contrast in verstärkter roter Färbung hervortritt, anderseits schimmert hier die rote Chorioidea stärker durch und zwar noch mehr und umfangreicher als bei sonstigen Maculatrübungen, weil die Retina im Bereich der Fovea durch Atrophie ihrer Elemente verdünnt ist. Hie und da kann man nämlich beobachten, dass nach etwas längerer Dauer der Ablösung in der Foveamitte geradezu ein Loch entsteht.

Die Ablösung, welche hier den temporalen Quadranten des Augengrundes einnimmt, ist nur flach, d. h. ihre Entfernung von der Aderhaut nur gering. Es besteht nämlich in der Maculagegend Hypermetropie von 4,0 D, mehr peripher von 7—8,0 D. bei Emmetropie an der Papille. Das Sehen ist auf Fingerzählen in 3 M. reduciert.

Fig. 55 c

Fig. 56. Netzhautstränge und Netzhautablösung nach Stichverletzung des Auges. — Vier Jahre nach einer unscheinbaren Verletzung des Auges durch einen spitzen Blechstreifen, der temporal von der Hornhaut die Lederhaut durchbohrt hatte, trat Verminderung des Sehens auf. Man sah nun, wie Figur zeigt, nach aussen-oben zwischen Cornealrand und Aequator ein grauweisses Exsudat kugelig ziemlich weit in den Glaskörper vorragen, im Bild am linken Rand nach unten zu sehen. Unterhalb dieses, an der Stichstelle befindlichen Exsudates (im Bild oberhalb angrenzend) war die Netzhaut abgelöst und diese Ablösung erstreckt sich im Bilde noch entlang dessen oberem Rande. Wo die Netzhaut abgelöst ist, zeigt sie hellere Färbung, Falten und unregelmässigen, stärker geschlängelten Verlauf der Gefässe, die in der Färbung zugleich etwas dunkler sind. Zwischen dieser Ablösung (im Auge nach unten) und dem Exsudat finden sich eigentümliche weisse, zum Teil anastomosierende, im ganzen in der gleichen Richtung verlaufende Stränge resp. Linien. Im Bereich dieser ist die Netzhaut nicht abgelöst. Ob diese Stränge mit den in Fig. 55 b abgebildeten verwandt sind, muss ich dahin gestellt sein lassen. Sie blieben Wochen lang unverändert. In der Maculagegend zeigte sich abnorm starke, etwas unregelmässige Pigmentierung. — Vermutlich wird die Netzhautablösung später noch zunehmen.

Fig. 56.

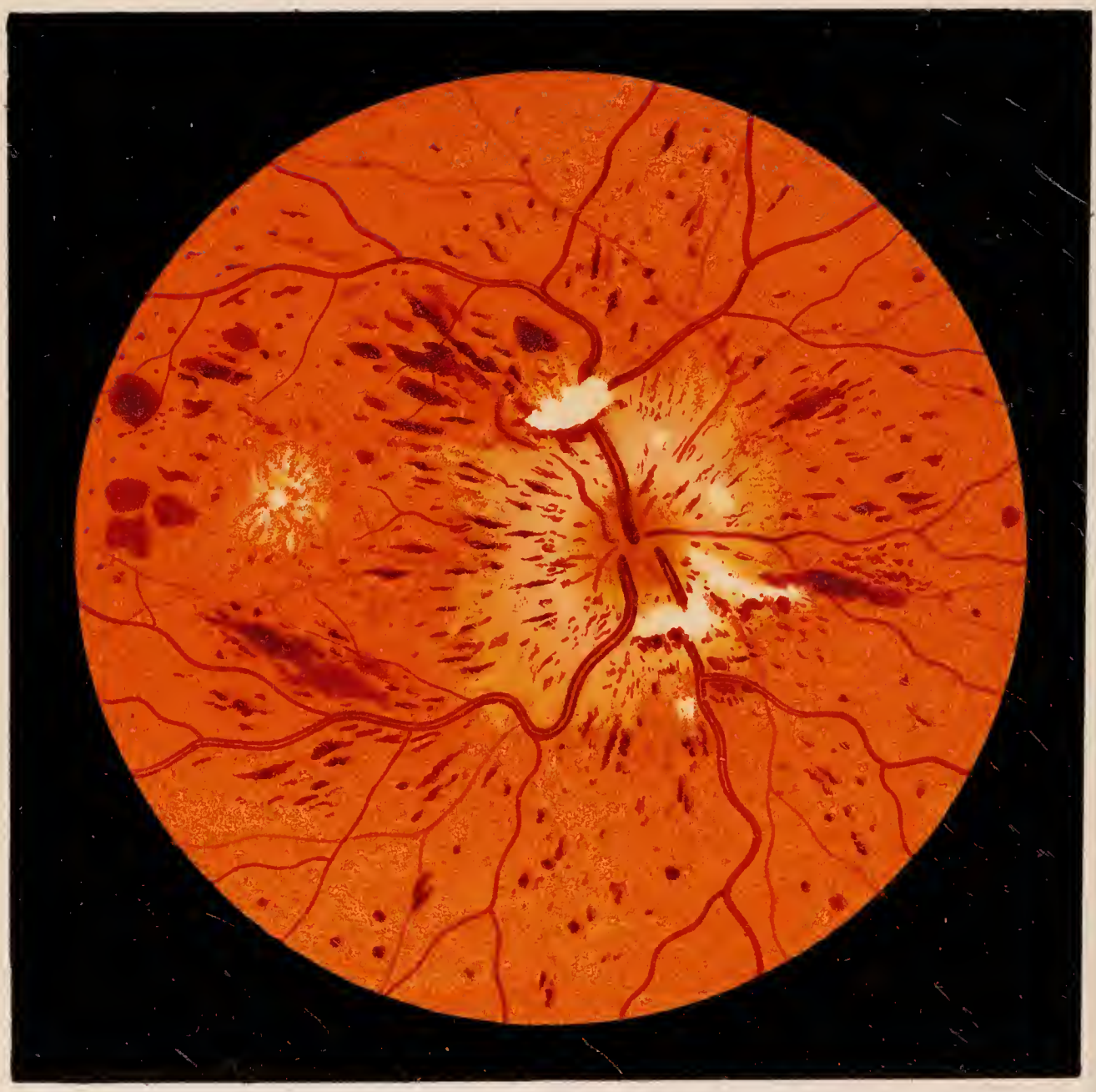

Fig. 59.

Luth. Anst F. Reichhold, Munch

Fig. 59. Retinitis haemorrhagica bei Gravidität. — Trotz der Sternfigur in der Maculagegend ist hier bei oftmaliger Untersuchung nie Eiweiss aufgefunden worden. Es ist auch nach der zur richtigen Zeit erfolgten Niederkunft die ganze schwere Erkrankung dieses linken Auges spontan innerhalb 3 Wochen wieder vollständig geheilt und von der grossen Menge von Blutungen und den weissen Degenerationsherden, die im Bilde zu sehen sind, gar nichts zurückgeblieben, trotzdem die Frau vor und namentlich nach der Niederkunft in hohem Grade anämisch war. Die Sehschärfe wurde auch wieder normal. — Das rechte Auge war nicht erkrankt.

Vielleicht handelte es sich hier um eine unvollständige (das Gefässrohr nicht gänzlich verschliessende) Verstopfung der Centralvene.

Fig. 60. Retinitis circinata (von Fuchs beschrieben und so genannt), beobachtet am rechten Auge eines 77jährigen sonst gesunden Mannes, dessen anderes Auge normal war.

In einem Queroval finden sich um die Macula herum glänzend weisse teils vereinzelte, teils zusammenfliessende Herde angeordnet, die in der Färbung ganz denen bei Retinitis albuminurica und bei Diabetes gleichen. Da, wo durch dieselben ein breiterer Gürtel gebildet wird, finden sich in sie einzelne weisse, zum Teil wie Krystalle aussehende Fleckchen und Pünktchen eingestreut. Stellenweise finden sich inmitten der weissen Flecken oder neben solchen kleine rundliche Blutungen. — Die Retinalgefässe, welche bei dieser Erkrankung in der Regel ophthalmoskopisch keine Veränderung zeigen, ziehen über die weissen Flecken des Gürtels hinweg.

Die Maculagegend ist zart getrübt, es fehlt der Fovearreflex. Da die Sehschärfe bloss $^1/_{50}$ beträgt, ist anzunehmen, dass dort im mikroskopischen Bilde sich beträchtliche Erkrankung wahrnehmen liesse. Neben der Foveamitte finden sich einige hellere und ein dunkleres Fleckchen, das letztere dürfte im Pigmentepithel liegen. In anderen Fällen wurde die Maculagegend ophthalmoskopisch stärker verändert, mit graugelben oder gelben, unregelmässigen, verwaschenen Fleckchen besetzt gefunden.

Im übrigen ist der Augengrund normal. — Am temporalen Rand der Papille findet sich eine schmale Sichel, ohne dass Myopie vorhanden ist.

Fig. 60.

Fig. 57.

Lith. Anst F. Reichhold München

Fig. 57. Netzhautablösung am rechten Auge, nach innen-oben und innen-unten (umgekehrtes Bild). Nach innen-oben findet sich ein kleiner Riss in der Ablösung, durch den man das Rot der Chorioidea durchsieht. Nasalwärts ist ein Streifen Netzhaut noch nicht abgelöst. Ober- und unterhalb dieses Streifen ist die Ablösung schon recht stark. (Sie wurde später noch viel stärker, trotz aller Behandlung.)

Die Ablösung ist hier seit einem Vierteljahr vorhanden und trat ziemlich plötzlich auf. Der Patient ist wegen Schichtstaar oder angeborenem Staar 35 Jahre vorher an beiden Augen operiert worden (links mit Pupillarverschluss) und sah, linsenlos, mit dem rechten Auge bis jetzt gut. Ein feiner Strang im vorderen Teil des sonst klaren Glaskörpers lässt vermuten, dass seinerzeit bei der Operation Glaskörperverletzung, resp. -Ausfluss statthatte.

Somit ist dieser Fall ein prägnantes Beispiel für die grosse Gefahr der Glaskörperverletzung und dafür, dass die durch diese bedingte Netzhautablösung unter Umständen sehr spät erst eintritt, hier also erst nach 35 Jahren.

Fig. 58. Netzhautablösung — Solutio retinae — mit Riss. — Man beobachtet bei Netzhautablösung nicht selten im Bereich der Ablösung einen Riss, ein Loch verschiedener Gestalt und Grösse, manchmal so, dass ein in die Oeffnung passender Lappen herausgerissen zu sein scheint und umgeschlagen oder zusammengezogen das Loch begrenzt. Auch in unserem Falle ist der zungenförmige Teil Netzhaut, der vom unteren Rande des Bildes her sich gegen die rote, annähernd viereckige Oeffnung in der Ablösung erstreckt und diese nach unten begrenzt, wohl aus der Ablösung herausgerissen worden und so das Loch entstanden (nach Leber dadurch, dass der schrumpfende Glaskörper nicht nur die Netzhaut vom Pigmentepithel abzieht, sondern gelegentlich auch an einer Stelle, wo er stärker mit der Netzhaut verlötet ist, ein Loch hineinreisst). Durch die Oeffnung, deren Ränder etwas nach hinten umgeschlagen sind, sieht man die Aderhaut mit ihrer Gefässzeichnung, die auch oberhalb, wo die Retina normal und durchsichtig ist, sich ausprägt. Nach links im Bild beginnt die Ablösung sich weiter auszubreiten. Sie ist dort noch flach. Der Sehnerv liegt unsichtbar hinter der Netzhautablösung.

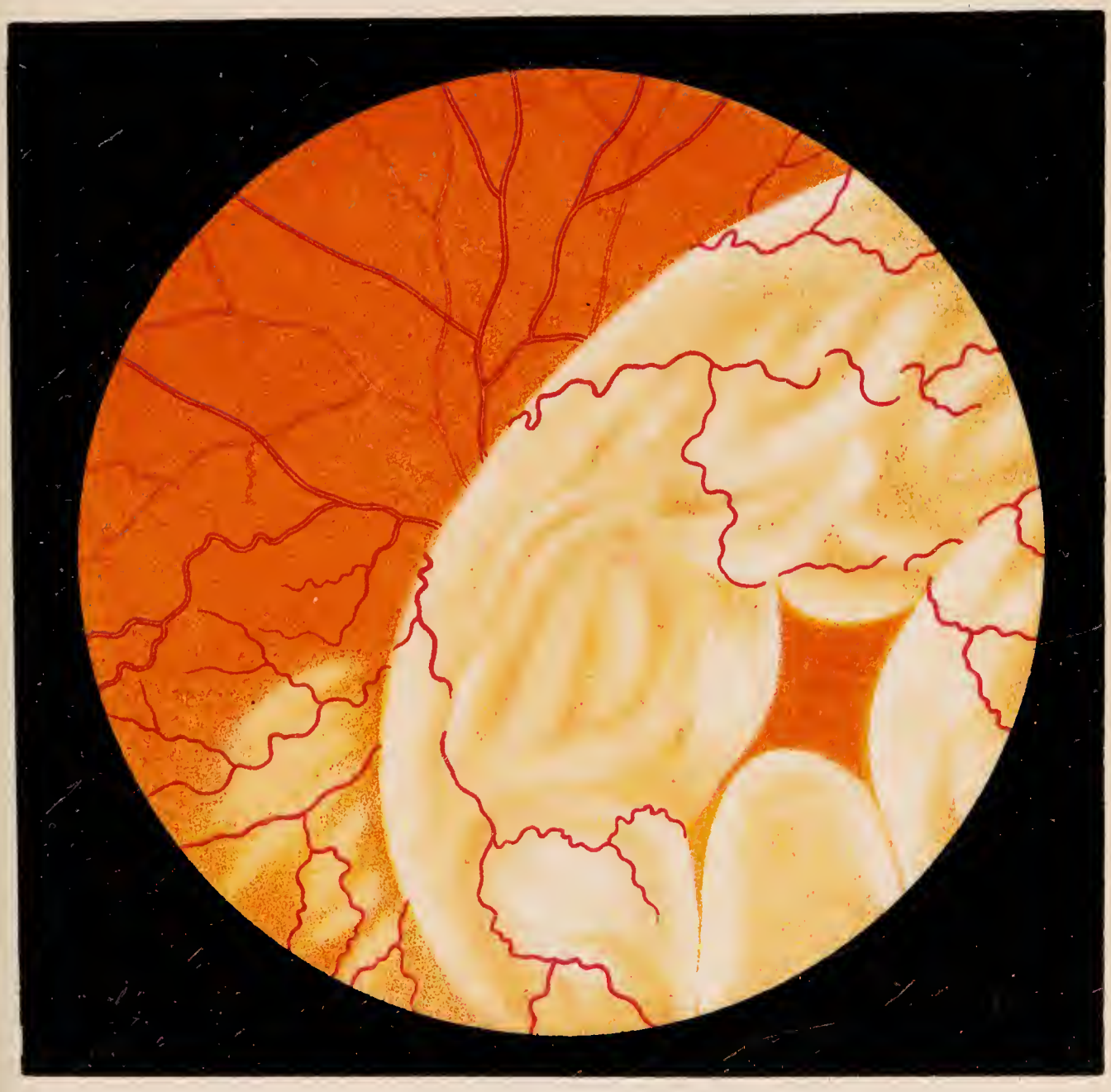

Fig. 58.

Lith. Anst. F. Reichhold, München

Fig. 60a. Veränderungen am Augengrund bei Leukämie. — Es handelt sich hier um linale Leukämie mit enormer Vergrösserung der Milz bei einer jugendlichen Patientin von Herrn Prof. Eichhorst. Das Leiden begann vor ca. $1^1/_2$ Jahren. Ueber Sehstörungen ist bis jetzt nicht geklagt worden. Trotz der sehr starken Vermehrung der weissen Blutkörperchen ist der Augengrund nicht heller als sonst, in der Peripherie durch verstärkte Pigmentierung sogar etwas dunkel gefleckt. Die auffallendste Erscheinung bildet die gleiche Färbung der Arterien und Venen der Netzhaut, welche letztere nur an der starken, sogar übermässigen Schlängelung und grösseren Breite zu erkennen sind. Ferner fallen die Netzhautgefässe durch ihre weissliche Färbung auf, die wohl zum geringeren Teil auf hellerer Färbung des Blutes, zum grösseren Teil auf Veränderung der Gefässwandungen beruht, namentlich in der Peripherie, wo im ferneren helle und dunkle Sprenkelung und einige gröbere helle Fleckchen, sowie zwei Blutungen mit hellem Centrum auffallen. Die Umgebung des Optikus und der Macula zeigen leichte Trübung der Retina. Die Papille ist unscharf begrenzt, etwas trüb und heller in der Färbung als normal.

Die Veränderungen sind beiderseits in ziemlich gleicher Weise vorhanden.

Fig. 60 a

Lith. Anst F. Reichhold München

Fig. 60 b

Fig. 60b. Gliom der Netzhaut. Der $2^1/_2$-jährige Junge, welchem das Bild entstammt, kam wegen schon stark vorgeschrittener Gliomwucherung im linken Auge in meine Beobachtung. Die genaue Untersuchung des rechten Auges liess im nasalen Teil des Augengrundes ebenfalls ein wenn auch noch ganz kleines Gliom erkennen, das sich als querovales, grauliches Knötchen mit etwas unregelmässiger aber im ganzen rundlicher Oberfläche präsentierte. Seine Begrenzung war ziemlich scharf, seine Umgebung unverändert. Der wenig pigmentierte Augengrund, welcher im übrigen ganz normal ist, lässt die Chorioidalgefässe deutlich hervortreten.

Dieses Knötchen zeigte nur ganz langsames Wachstum, dagegen breitete sich, wohl vom anderen Auge, die Neubildung auf das Gehirn aus, sodass im Alter von $3^1/_2$ Jahren der Tod eintrat.

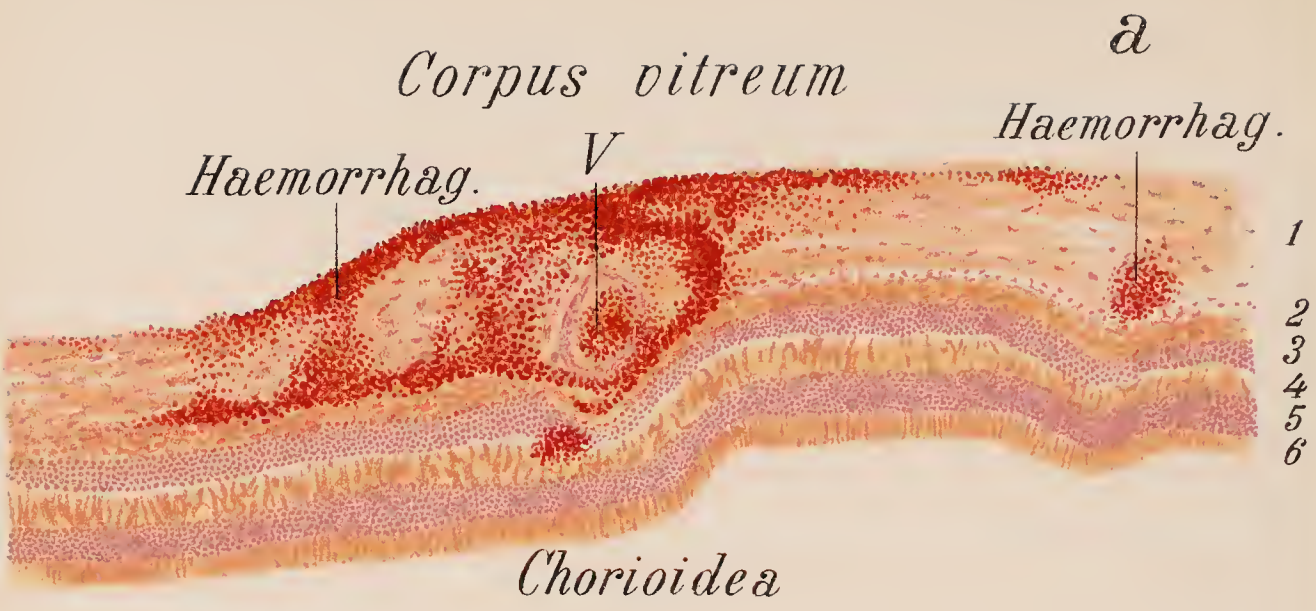

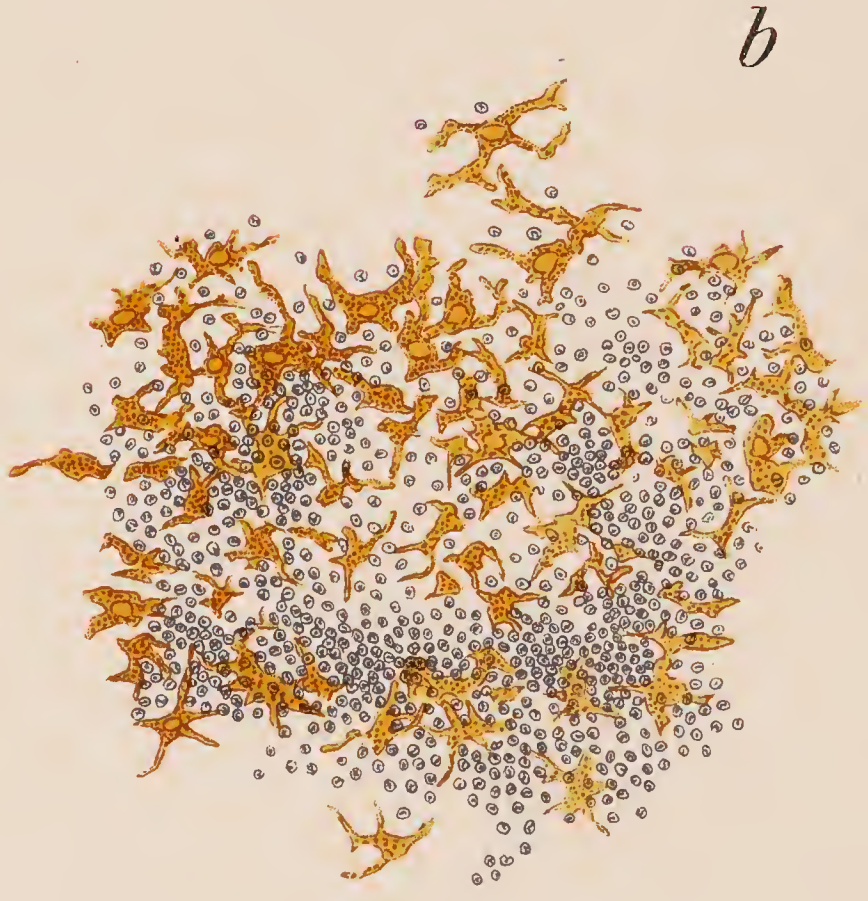

Fig. 61.

Lith. Anst. F. Reichhold, München.

Fig. 61a erläutert die Fig. 31, das Augenspiegelbild der Netzhaut bei perniciöser Anämie. Es ist hier ein kurzes Stück Netzhaut im Querschnitt abgebildet. Die durch Eosin lebhaft rot gefärbten Hämorrhagien finden sich an dieser Stelle der Retina namentlich in den vorderen Retinalschichten. Um das Gefäss V herum sind sie besonders dicht gedrängt. Dort findet sich auch eine kleine Blutung in der Zwischenkörnerschicht.

Vergrösserung 90 fach.

— b. Kleiner Entzündungsherd bei Chorioiditis disseminata, von der Fläche betrachtet. Aderhautgefässe sind hier nicht — wie in Fig. 64 — zu sehen, dagegen erlaubt die stärkere Vergrösserung die vielgestaltige Form der Aderhaut-Pigmentzellen und die Kerne der Zellen wahrzunehmen, welche das Infiltrat zusammensetzen. Das Bild ist von einem dünnen Flächenschnitt der Chorioidea gewonnen.

Vergrösserung 112 fach.

Erkrankungen der Aderhaut.

Fig. 62—80.

Fig. 62. Herdförmige, frische Aderhautentzündung — Chorioiditis disseminata. — Entzündungsherde in der Aderhaut kennzeichnen sich als solche namentlich dadurch, dass die Netzhautgefässe über sie hinwegziehen. Frisch sehen sie entweder gelblich-weiss oder grau-weiss aus und haben unscharfe Begrenzung. Bald gesellt sich dann Pigmentveränderung hinzu, so dass die Herde dunkle Umsäumung oder dunkler gefärbtes Zentrum erhalten. Auch können sich neben den hellen Herden mehr oder weniger dunkle Pigmentflecken beliebiger Form bilden. In dem hier wiedergegebenen Fall handelt es sich um die häufige Form, wo die einzelnen Herde in der Aderhaut rundlich sind. Durch Zusammenfliessen derselben können dann auch längliche und unregelmässige Flecken entstehen. Es sind hier mit Ausnahme einiger bereits dunkel umsäumter am oberen Rande der Figur alle Herde frisch, was an der verschwommenen Begrenzung und der gelblich-grauen oder gelb-roten Färbung zu erkennen ist. Der Sehnerv ist in der nasalen Hälfte etwas gerötet, die Venen der Netzhaut sind etwas stärker gefüllt als sonst. — Die derartigen Herde verwandeln sich in der Regel nach und nach in mehr weisse Flecken infolge Atrophie der Aderhaut und Durchschimmern der weissen Sklera. Zugleich tritt meist Pigmentwucherung hinzu, wie im oberen Teil des Bildes und namentlich auf folgender Tafel zu sehen ist.

Die diese Entzündungen bildenden Anhäufungen von Rundzellen sind abgebildet in den Figuren 61 b und 64 von der Fläche gesehen, in Fig. 73 a im Querschnitt. Letztere Tafel enthält auch die weiteren anatomischen Veränderungen dieser Entzündungsform.

Fig 62

Lith. Anst F. Reichhold München

Fig. 64. Infiltrationsherde (JJJ_1) in der Aderhaut bei Chorioiditis disseminata, von der Fläche betrachtet, so dass die Aderhautgefässe (gelb) wie im Augenspiegelbild, aber bei 78 facher Vergrösserung zu sehen sind. Zwischen ihnen ist das Stroma der Chorioidea lebhaft pigmentiert (pigmentierte Intervascularräume). Während in diesen Gewebspartien zwischen den Gefässen normaler Weise nur verhältnismässig wenige Zellkerne zu sehen sind, finden sie sich hier, durch Hämatoxylin violett gefärbt, stellenweise dicht gehäuft (JJJ_1), in der Mitte des Präparates teilweise sich über ein Gefäss hinwegziehend. Der Entzündungsherd bei J_1 ist nach rechts hin (durch eine gerade Linie begrenzt) gedeckt durch eine am Präparat haften gebliebene kleine Menge Pigmentepithel der Netzhaut, woraus ersichtlich wird, dass ein Entzündungsherd in der Chorioidea unter Umständen unsichtbar hinter dem Retina-Pigmentepithel liegen kann und erst sichtbar wird, wenn er eine gewisse Grösse erlangt hat, oder von längerer Dauer ist, sodass dann infolge davon dieses Epithel schwindet. Bei schwach pigmentiertem Epithel dagegen wird ein solcher im ophthalmoskopischen Bild grau oder grau-gelb aussehender Herd früher wahrgenommen werden können. Es kann auch das Pigment der Aderhaut selbst kleine derartige Herde so decken, dass sie schwer- oder unsichtbar bleiben, wie dies stellenweise auch in diesem Bilde zu sehen ist.

Vergrösserung 78 fach.

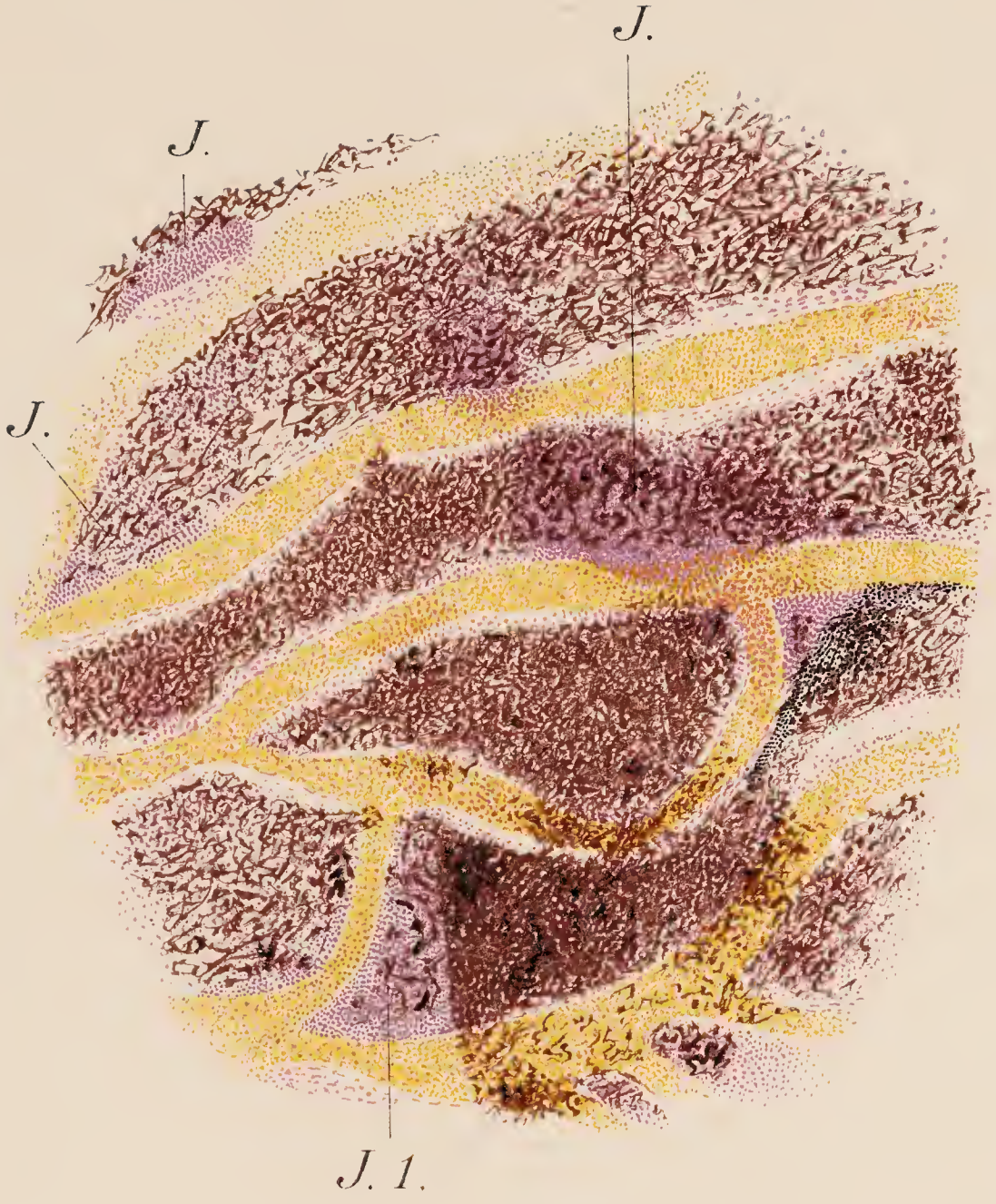

Fig 64.

Lith. Anst. F. Reichhold, München.

Fig. 65

Lith. Anst. F. Reichhold München.

Fig. 65. Frische herdförmige Aderhautentzündung — Chorioiditis disseminata.

Zum Unterschied von den beiden vorigen Fällen handelt es sich hier um eine ganz akut sofort mit einer Menge von Herden auftretende, die ganze Aderhaut befallende Erkrankung (nur des einen Auges), bei einer jugendlichen Patientin ohne weitere Erkrankung, aber aus tuberkulöser Familie. Hier haben die Herde in der Aderhaut die Besonderheit, dass sie sich rasch vergrössern und landkartenförmig werden (als ob eine ausgegossene ätzende Flüssigkeit um sich fressen würde). Daher wird auch durch diese Form der Erkrankung die Aderhaut sehr rasch — in einigen Wochen — in hohem Grade verwüstet. Die schmutzig graue Färbung kennzeichnet hier die Herde als frische, der helle Saum deutet die allseitig um sich greifende Randzone an. — Die Stärke des Entzündungsprozesses gibt sich auch dadurch kund, dass Sehnerv und angrenzende Netzhaut ganz undeutlich zu sehen sind, erstens deswegen, weil der Glaskörper central leicht getrübt ist, zweitens deshalb, weil diese Teile leicht entzündlich infiltriert sind, wie sich aus der die Gefässe zum Teil verhüllenden Trübung der Netzhaut ergibt. Nach einigen Wochen und entsprechender Behandlung stand der Prozess still und die grauen Herde wurden schwarz, ihr breiter heller Saum zu einer schmalen hellen Linie. Die Entzündung des Opticus und der Netzhaut ging gänzlich zurück.

Fig. 66a. Drusen der Glaslamelle der Aderhaut. — Die 61jährige Frau, welche auch am anderen Auge dieselbe Veränderung des Augengrundes aufweist, hat beiderseits normale Sehschärfe. Dass diese Fleckchen Drusen der Glaslamelle sind, ergibt sich aus ihrer Lage hinter den Gefässen der Retina, ihrer gelblich-weissen, etwas glänzenden Färbung und ihrer runden Form. Meist findet man sie in der Umgebung der Papille. Die anatomische Configuration dieser Gebilde zeigt Fig. 76a.

— b. Senile Pigmentierung der Netzhaut. Der 76jährige Mann, dem dieses Bild entnommen ist, zeigt, wie das in hohem Alter hie und da zu sehen, in der Perpherie der Netzhaut beiderseits Pigmentierung teils in der Form feiner Punktierung in unregelmässiger Verteilung, teils in der Form von Linien, welche nicht selten mehr oder weniger deutliche Fünf- und Sechsecke bilden. Diese eigentümlichen Figuren sah ich auch in anderen ähnlichen Fällen. Das Gesichtsfeld war bei diesem Mann bezüglich der Aussengrenzen normal, in den Farben etwas eingeengt. Nachtblindheit bestand nicht. Die Sehschärfe war durch beginnenden Staar vermindert, sie kann aber trotz der Retinalpigmentierung ganz gut sein, da diese die centrale Netzhaut gewöhnlich frei lässt.

Nicht selten findet man die Drusen der Glaslamelle zugleich mit dieser Netzhautveränderung.

Fig. 66.

a Fig. 67. b

Lith. Anst F. Reichhold München.

Fig. 67a. Frische herdförmige Entzündung der Aderhaut und der davor liegenden Netzhaut, sowie des Sehnervs. — Diese Mitbeteiligung der Netzhaut und des Sehnervs bei Entzündung der Aderhaut sieht man nicht gar selten (vgl. Fig. 65). Die Entzündung ist eine mehr akute als bei der gewöhnlichen Chorioiditis disseminata. In dem hier abgebildeten Fall handelt es sich um einen etwa 1,5 mm grossen Herd dicht am Sehnerv (im Bilde links unten von demselben) und um einen zweiten etwa doppelt so grossen unterhalb des Sehnervs (reell oberhalb). Beide haben ganz verwaschene Grenzen. Die davor liegende Netzhaut zeigt starke, die Gefässe stellenweise verhüllende Trübung und beim unteren Herd findet sich in der Mitte dieser Trübung eine frische, kleine, längliche, Blutung. — Ein gegen die Macula ziehender Arterienzweig besitzt weissliche Veränderungen der Wandung. — Später sah man an der Stelle der beiden Herde Schwund der Aderhaut (weisse, scharf geränderte Flecken) und leichte Atrophie des Sehnervs, entsprechend der vorhanden gewesenen Neuritis, resp. Papillitis.

b. Chorioiditis disseminata. — Diese Figur gibt eine ziemlich häufige Form der so vielgestaltigen, herdförmigen, chronischen Aderhautentzündung wieder. Die Kranke, welcher dieses Bild entnommen wurde, litt schon Jahre lang, unter allmählicher, langsamer Zunahme der Herde, an dieser Entzündung. Sie war im übrigen ganz gesund. Die weissen Flecken beruhen auf Schwund der Aderhaut, von der da und dort noch gröbere Gefässe vorhanden und im Bereich der atrophischen Stellen sichtbar sind. Die Ränder der Herde sind meist mehr oder weniger pigmentiert, die Herde also alt. Einzelne Pigmentherde finden sich auch, meist mit hellem Saum (wie in Fig. 63). Die abgebildete Stelle liegt in der Peripherie, wie aus den Netzhautgefässen ersichtlich ist.

Fig. 68. Chronische herdförmige Entzündung der Aderhaut und sekundäre Pigmentierung der Netzhaut infolge Anwesenheit eines Zündkapselstückes im Auge. — (Aufrechtes Bild.) Das ins rechte Auge hart am inneren Hornhautrand bei Zerschlagen von Zündkapseln durch die Sklera eingedrungene kleine Kupferstück hüllte sich zuerst in Exsudat ein, das als grauweisse, halbkugelige Masse (ähnlich wie in Fig. 56) nach aussen-unten vor dem Aequator in den vorderen Teil des Glaskörepprs hineinragte. Dann trat in der Umgebung des Exsudates etwas Netzhautlösung auf, die wieder zurückging. Auch die Exsudatmasse um den Fremdkörper verkleinerte sich wieder, ein Exsudatstrang, der bis gegen den Sehnerv hin quer durch den Glaskörper zog, blieb aber lange Zeit hindurch sichtbar. Das Exsudat und der Strang sind auch im Bilde, das $1^1/_2$ Jahre nach der Verletzung angefertigt wurde, nach unten rechts sichtbar. Mittlerweile hatte sich am ganzen sichtbaren Augengrund, namentlich im inneren-unteren Quadranten, eine Menge teils gelb-roter, teils dunkler bis schwarzer kleiner Fleckchen ausgebreitet, nachdem schon bald nach der Verletzung zuerst der Opticus, dann die Macula erkrankt waren, ersterer in Form leichter Neuritis, letztere in Form feiner Fleckung (abgebildet in Fig. 51 b). Zur Zeit der Abbildung war der Sehnerv schon wieder normaler, die Macula noch ziemlich stark verändert, die Fleckung in der Peripherie aber namentlich stark. Die Pigmentfleckchen ähneln denen bei Pigmentdegeneration der Netzhaut und liegen wohl auch grösstenteils in der Netzhaut.

Diese Pigmentdegeneration zeigt auch das in Fig. 45a abgebildete Präparat eines ähnlichen Falles.

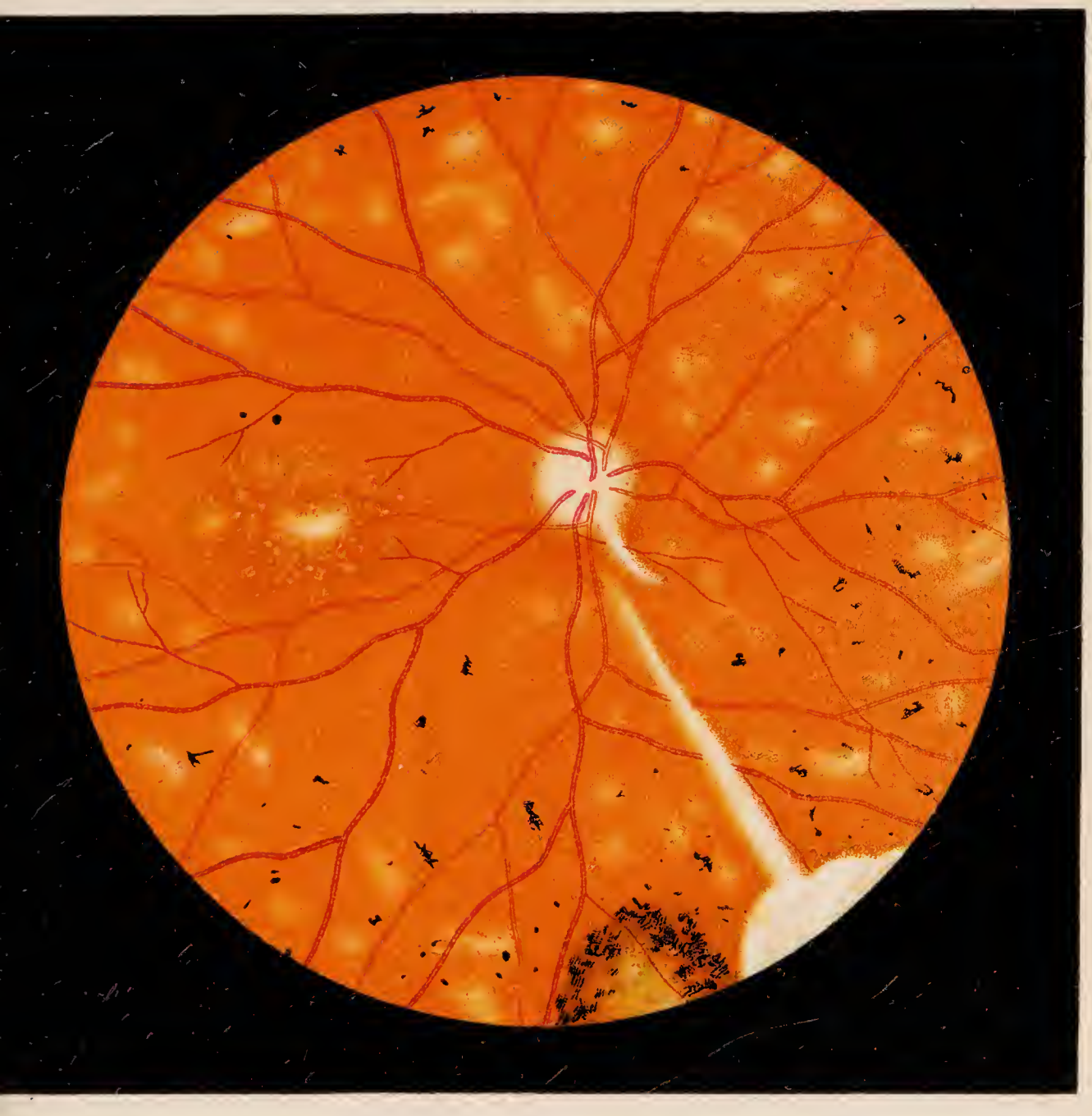

Fig. 68.

Lith. Anst. F. Eschwege, München.

Fig. 69.

Lith. Anst F. Reichhold, München

Fig. 69. Miliar-Tuberkel in der Aderhaut bei akuter Miliar-Tuberkulose, eine bei dieser Erkrankung bald vor dem Tode sehr häufig auftretende Erscheinung.

Die rundlichen, hier und da zusammenfliessenden hellen, unscharf begrenzten Herde haben, wenn sie noch ganz klein und daher vom Pigmentepithel zum Teil bedeckt sind, mehr grauweisse, später mehr gelb-weisse oder gelbrote Färbung. Die grossen derartigen Knötchen ragen manchmal etwas vor und drängen die Netzhaut entsprechend nach vorn, so dass ein darüber wegziehendes Retinalgefäss eine entsprechende Biegung macht. Oft sind solche Miliar-Tuberkel von frischer Chorioiditis disseminata — wie sie z. B. in Fig. 62 abgebildet ist — schwer zu unterscheiden.

Die anatomischen Verhältnisse dieser Aderhauterkrankung werden durch die in Fig. 76 b und c wiedergegebenen Querschnittsbilder erläutert.

Fig. 70. Chronische Tuberkulose der Aderhaut (aufrechtes Bild). Es bildet hier die Tuberkelwucherung, aus einer grossen Zahl beisammen liegender Tuberkelknötchen bestehend (ein sog. konglobierter Tuberkel), eine langsam wachsende Geschwulst, die auch im Augenspiegelbild die Zusammensetzung aus grau-roten Knötchen erkennen lässt. Diese nach aussen-oben peripher liegende Geschwulst, deren vordere Grenze mit dem Ophthalmoskop nicht sichtbar ist, wird längs ihrer hintern Grenze von einem unregelmässigen unscharf begrenzten hellen Saum der Aderhaut umgeben, welcher diagnostisch von Bedeutung ist. Man sieht nämlich, dass im Bereich dieses Saumes Entzündung und entsprechende Lockerung des Pigmentes thätig ist. Man sieht an den Saum angrenzend auch kleine, disseminierte, weisse und gelbe chorioiditische Fleckchen, sodass man deutlich den Eindruck gewinnt, dass die Geschwulst in ihrer nächsten Umgebung Entzündung verursacht, wie man dies ja bei tuberkulösen Wucherungen (im Gegensatz z. B. zum Sarkom) zu beobachten pflegt. — Ferner sieht man, dass der Sehnerv entzündet, d. h. gerötet und unscharf begrenzt ist. Doch kann dies auch davon herrühren, dass der Junge gleichzeitig konglobierte Tuberkelknoten und Miliartuberkel im Gehirn hatte. (Diesen Fall, bei welchem mein Lehrer Horner zum ersten Mal am Menschen die Diagnose konglobierter Tuberkel der Aderhaut mit dem Augenspiegel stellte, habe ich in Gräfe's Archiv Bd. 25 näher [auch anatomisch] beschrieben).

Fig. 70.

Lith. Anst. F. Reichhold, München

Fig. 71.

Lith. Anst. F. Reichhold, München.

Fig. 71. Sarkom der Aderhaut. Die links im Bild liegende rundliche Geschwulst von grau-blauer Färbung mit etwas fleckiger Oberfläche verhindert schon, indem sie als grosser Knoten von der Gegend des Aequators des Auges in den Glaskörperraum hineinragt, den Einblick auf den Sehnerv zur Hälfte. Geht man bei der Untersuchung im aufrechten Bilde mit dem Kopf hin und her, so sieht man den Rand der Geschwulst sich stark gegen den Sehnerv verschieben, was beweist, dass der Rand der Neubildung nicht etwa auf dem Sehnerv liegt, sondern weit vor demselben, der Wölbung des rundlichen Knotens entsprechend. Die Neubildung ist von der Netzhaut überzogen, wie man an den Gefässen erkennt, die darüber hinziehen. Immerhin ist deren Verlauf etwas anders, als in der normalen Retina, namentlich etwas stärker geschlängelt. Für die Sarkom-Natur der Geschwulst spricht die im ganzen dunkle Färbung und die leichte dunkle Fleckung der Oberfläche. Eine einfache Netzhautablösung würde Faltenbildung erkennen lassen. Am untern Rande des Bildes ist eine einfache Netzhautablösung, wie sie solche Geschwülste manchmal begleitet, zu sehen, der übrige Augengrund ist normal. — Es handelt sich hier wie im folgenden Fall um ein Pigment-Sarkom.

In Fig. 77 finden sich die anatomischen Verhältnisse dieser wichtigen Geschwulstform wiedergegeben.

Differentialdiagnostisch kommen für diese Geschwulstform ferner noch in Betracht: die chronische Tuberkelwucherung (s. die Bemerkungen zu Fig. 70) und das Gliom der Retina. Letzteres kommt ophthalmoskopisch nur selten zur Beobachtung (siehe Fig. 60 b). Es entbehrt des Pigmentes und zeigt manchmal Blutungen an seiner Oberfläche. Es kommt bloss im jugendlichen Alter vor, in welchem anderseits (bis ca. zum 12. Jahr) das Sarkom der Aderhaut kaum beobachtet wird.

Ferner kann ein (wenig pigmentiertes) Chorioidalsarkom vorgetäuscht werden durch Einstülpung der Bulbuswand von Seite eines ausserhalb des Bulbus wuchernden Tumors, wenn dieser ihn seitlich bedrängt, und so in der Aequatorialgegend durch äusseren Druck nach und nach die Wandung einwärts verwölbt, ohne selbst in das Innere des Augapfels einzudringen. Ich sah dieses Vorkommnis in zwei Fällen von Carcinomknoten im vorderen Teil der Orbita, ausgegangen von Oberkiefer und Nasenhöhle.

Endlich kann das Sarkom noch mit Scheintumoren verwechselt werden, die durch Abhebung der Aderhaut zu Stande kommen, indem nach Staaroperation oder Iriektomie des Kammerwassers durch Einrisse an der Iriswurzel unter die Chorioidea fliesst (Fuchs). Es können nach kurzer Zeit diese in den Glaskörperraum vorragenden Buckel (die auch spontan auftreten — Haab) wieder schwinden.

Fig. 72. Sarkom der Aderhaut. — In diesem Fall hat die pigmentierte Wucherung schon bedeutendere Grösse erreicht, als im vorigen. Man sieht die hintere gegen den Sehnerv gewendete Grenze des rundlichen Tumors nicht, weil dessen Rundung sie überragt. Daher verschwinden dort auch die Netzhautgefässe eine Strecke weit, um dann, nachdem sie auf die Wucherung hinaufgestiegen, wieder sichtbar zu werden und unregelmässig auf derselben zu verlaufen.

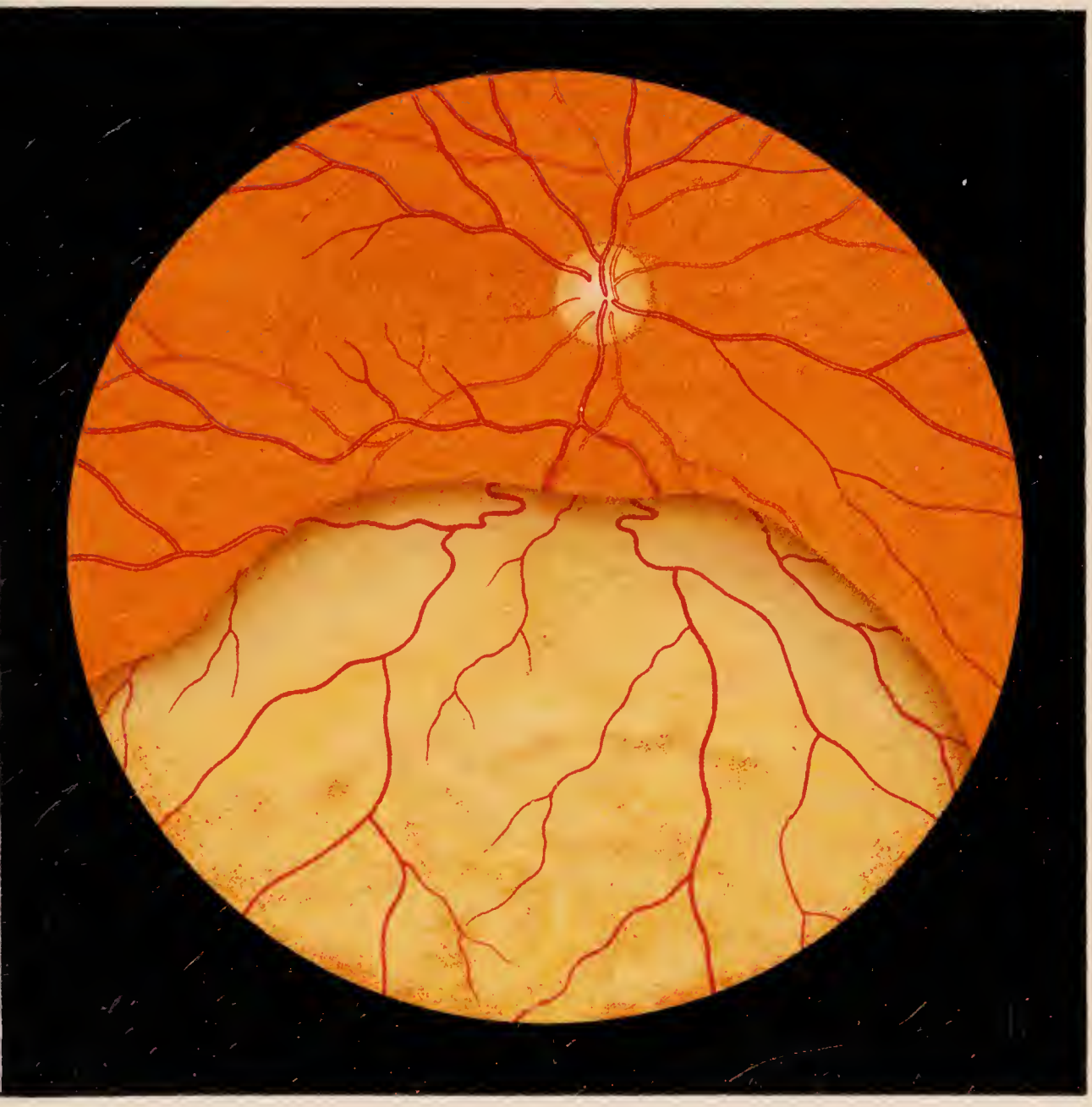

Fig. 72.

Lith. Anst F. Reichhold München.

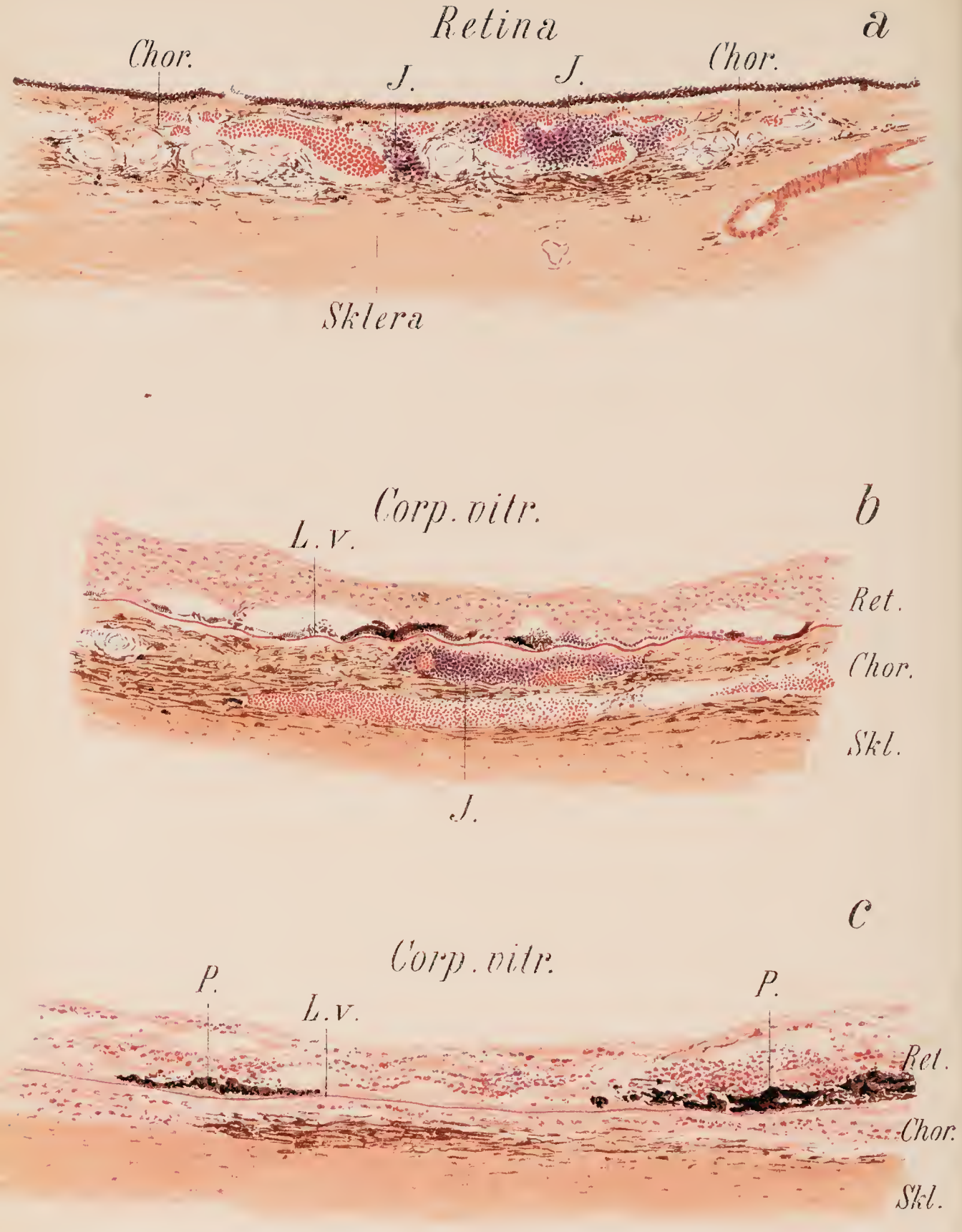

Fig. 73.

Lith. Anst. F. Reichhold, München.

Fig. 73 a. Frische herdförmige Chorioiditis. — Chorioiditis disseminata.

Die Infiltrationsherde JJ — hier nicht wie in Fig. 61 b und 64 von der Fläche gesehen, sondern im Querschnitt — liegen zwischen, stellenweise auch vor den Gefässen, die hier im Querschnitt und zum Teil mit Blut gefüllt erscheinen.

b. Späteres Stadium der Erkrankung, in dem auch die Netzhaut mitbeteiligt, d. h. bereits bindegewebig degeneriert ist, soweit sie jeweilen einem Aderhautherd anliegt, der sie in Mitleidenschaft zog. So bildet sie denn stellenweise bloss noch eine bindegewebige Membran, in die das Pigment aus dem Pigmentepithel einzudringen beginnt. Letzteres ist zum Teil in Wucherung begriffen, zum Teil entbehren die Zellen des Pigmentes, zum Teil ist das Epithel ganz geschwunden. Darunter sieht man durchs ganze Präparat ziehend die Glaslamelle der Chorioidea. (L. v.) In der Aderhaut bemerkt man einige mit Blut gefüllte Quer- und Längsschnitte von Gefässen, im ganzen aber auch schon bindegewebige Vernarbungen dadurch angedeutet, dass die Gefässe und das Pigment stellenweise spärlicher vorhanden sind. Ein entzündlicher Nachschub hat bei J einen frischen Infiltrationsherd gebildet. Stellenweise sieht man deutlich die Retina mit der Chorioidea verlötet. Die Hohlräume zwischen den Verlötungsstellen, die zum Teil mit Exsudat und Pigment gefüllt waren, haben ihren Inhalt bei der Präparation grösstenteils verloren.

Fig. 73 c. Hier finden sich keine frischen entzündlichen Infiltrate mehr, sondern bloss noch Narbengewebe in Retina und Chorioidea, die beide verdünnt und mit einander verlötet sind. Das Pigmentepithel zeigt stellenweise starke Wucherung und Vordringen in die Netzhaut (sekundäre Pigmentierung dieser, vgl. Fig. 42), streckenweise fehlt es ganz. In der Aderhaut fehlen die Gefässe fast ganz und das Pigment ist nur noch stellenweise vorhanden. Wo es fehlt und ebenso das vor ihm befindliche Pigmentepithel (wie z. B. am linken Ende der Figur), da wird von vorn (ophthalmoskopisch) betrachtet, die Sklera weiss durchschimmern und die weissen Flecken der Chorioiditis disseminata bilden. Die mit P. bezeichneten Pigmenthaufen dagegen werden die schwarzen Flecken des ophthalmoskopischen Bildes verursachen.

Vergrösserungen aller drei Figuren 78fach.

Fig. 74. Veränderung der Aderhaut durch starke Quetschung des Auges. — Aderhautrisse. — Der Papierpfropf eines blinden Schusses hatte eine sehr starke Quetschung des Auges zur Folge. Nachdem das Blut, das sich dabei in die vordere Kammer und in den Glaskörper ergoss, geschwunden war, sah man einen grossen Bezirk nasal und unten von Sehnerv und diesen selbst zur Hälfte mit einer weissen, offenbar bindegewebigen Membran bedeckt, unter der die Netzhautgefässe und die Begrenzung des Sehnervs vollständig verschwanden, wie dies in der Figur zu sehen ist. Die Begrenzung dieser Membran zeigt eigentümliche Bogen und stellenweise etwas dunklen Saum. Weiter nasalwärts sieht man 5 grössere und kleinere in charakteristischer Weise annähernd in Parallelkreisen (zum Aequator) liegende Risse in der Aderhaut, deren weisse Färbung dadurch bedingt ist, dass dort die Sklera durch die Risse durchblickt. Ihre Ränder sind scharf, stellenweise etwas dunkel gesäumt. Die Netzhautgefässe ziehen ungestört über die Risse weg. Zwischen Opticus und Macula und in dieser findet sich feine Fleckung. Der übrige Augengrund ist normal.

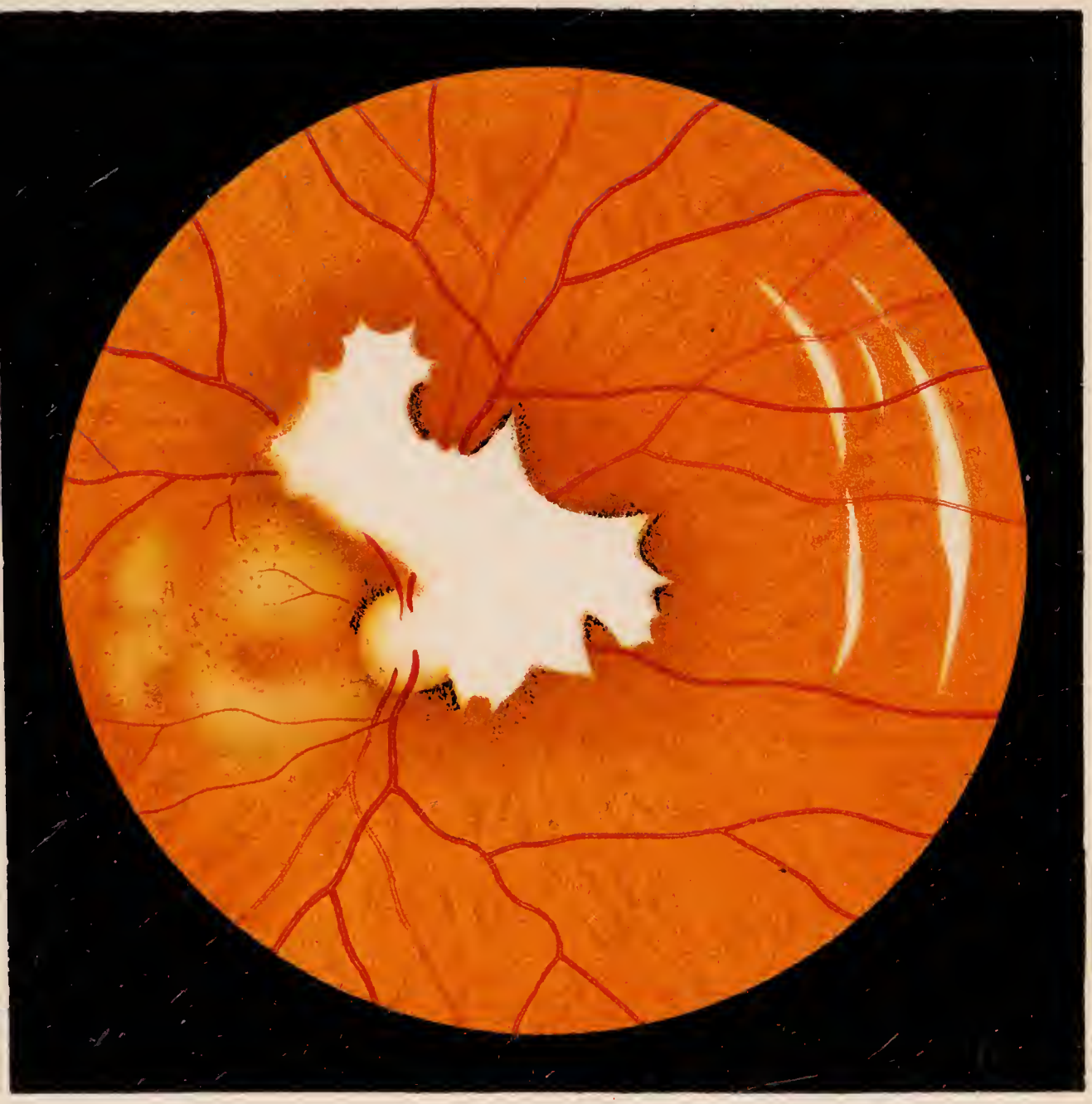

Fig 74.

Lith Anst F. Reichhold München

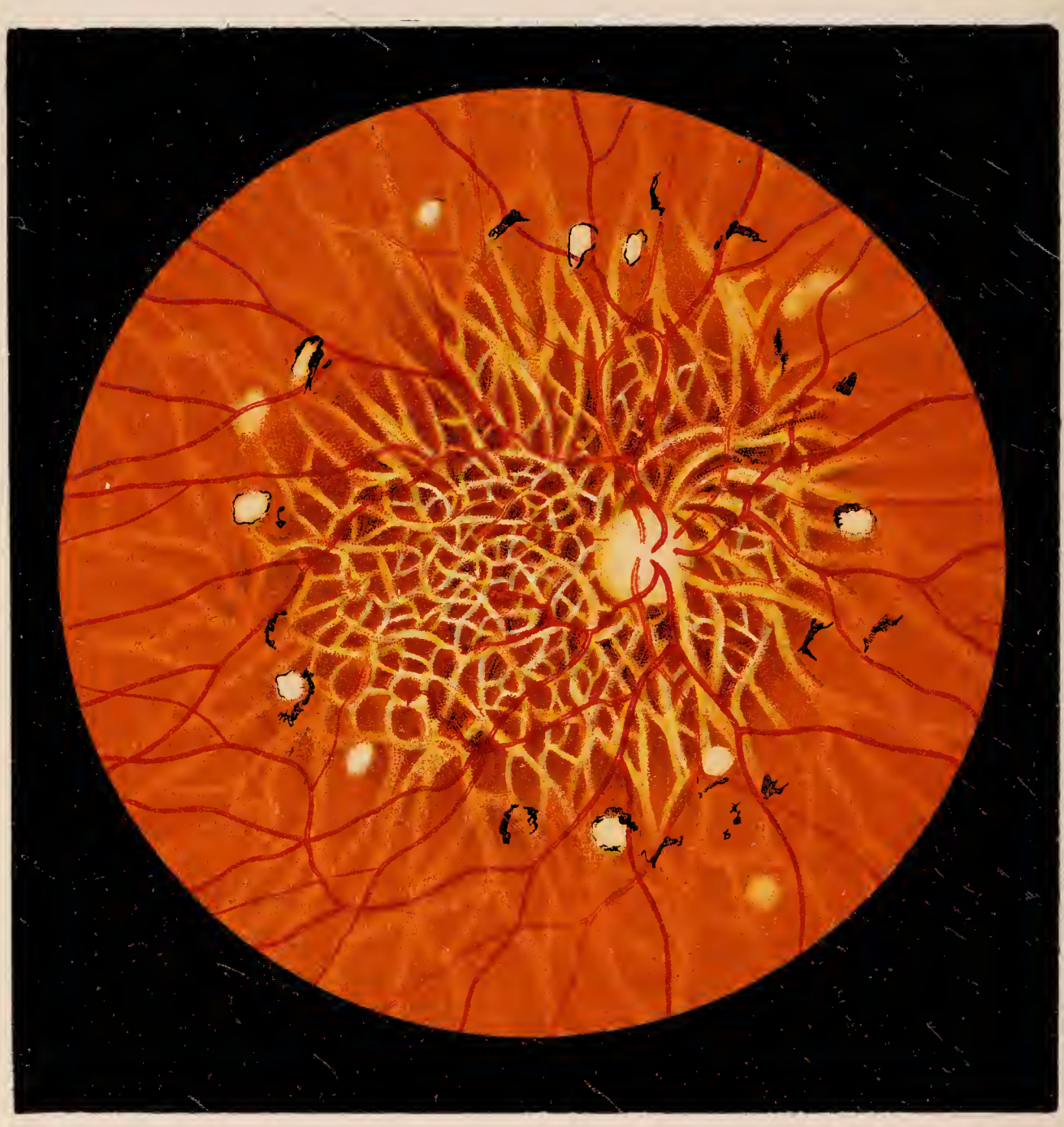

Fig. 75.

Lith. Anst. F. Reichhold, München.

Fig. 75. Sklerose der Aderhautgefässe, disseminierte Chorioiditis und sekundäre Pigmentierung der Netzhaut. — Von diesem Krankheitsprozesse, den ich in dieser Figur nach einem sehr stark entwickelten Fall derart abbildete, sieht man nicht gerade selten weniger stark gediehene Beispiele, wo dann die Veränderungen nur an einem kleinen Bezirk des Augengrundes vorhanden sind. Der Schwerpunkt der Erkrankung liegt hier wohl in der Sklerosierung der Chorioidalgefässe zugleich mit Schwinden des Pigmentes der Retina, sodass die Aderhaut deutlich sichtbar wird und damit auch die Veränderung ihrer Gefässe, deren Wandung weiss und undurchsichtig wird, sodass man das Gefässnetz nicht rot, sondern fast weiss auf dunklem Grunde sieht. Diese Gefässveränderung ist am stärksten am hintern Pol um den Sehnerv herum, um peripher langsam abzunehmen. An der Grenze der stärksten Sklerosierung finden sich rund herum vereinzelte weisse, atrophische Fleckchen in der Aderhaut, zum Teil mit Pigment-Rand. Ausserdem sieht man in dieser Zone spärliche, zum Teil zackige reine Pigmentfleckchen, die wohl in der Netzhaut liegen. Diese ist im übrigen nicht erkrankt und ihre Gefässe zeigen keine Wandveränderung.

Die experimentellen Untersuchungen von Wagenmann haben gezeigt, dass die Störung der Blutzufuhr zur Chorioidea auch Atrophie der Netzhaut mit Einwanderung von Pigment in diese zur Folge hat.

Fig. 76a. Drusen der Glaslamelle (vgl. Fig. 66a). Man sieht die hyalinen durch Hämatoxylin violett gefärbten Gebilde der Glaslamelle aufsitzen, grösstenteils umgeben von den Zellen des Pigmentepithels. Die Chorioidea ist normal, die Retina war in diesem Falle abgelöst, daher ist sie in der Figur nicht sichtbar.

Fig. 76b. Miliartuberkel der Aderhaut (vgl. Fig. 69). Die Gefässe der Chorioidea erscheinen in diesem Schnitt, da er nahe dem Aequator und parallel zu diesem liegt, der Mehrzahl nach im Querschnitt. In der Mitte des Tuberkels sieht man einige Riesenzellen. Die Retina ist in der Zeichnung weggelassen. Zwischen Chorioidea und Sklera hat sich bei der Präparation ein Spaltraum gebildet, der zum Teil von den Lamellen der Supra-Chorioidea ausgefüllt wird.

Die Patientin starb an Miliartuberkulose.

Fig. 76c. Grössere Tuberkelwucherung in der Chorioidea, aus einigen Knötchen zusammengesetzt. Bei V der Querschnitt eines Chorioidal-Gefässes. K verkäste Partie der Wucherung. R R Riesenzellen.

Vergrösserung aller drei Figuren 30fach.

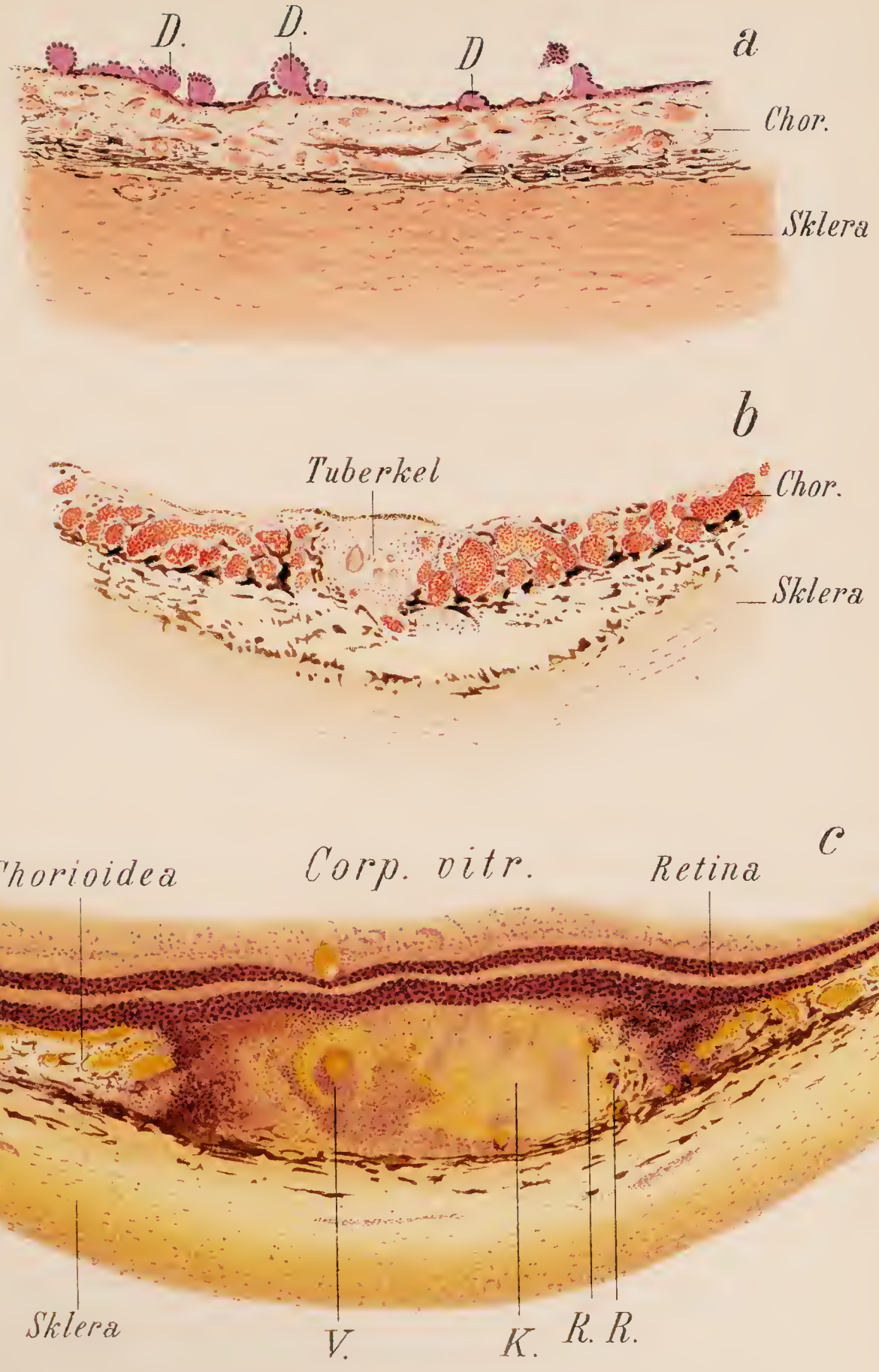

Fig. 76.

Lith. Anst F. Reichhold, München.

Fig 77.

Lith. Anst. F. Reichhold, München.

Fig. 77. Meridionalschnitte durch Augen mit Chorioidal-Sarkom, gefärbt mit Hämatoxylin und Eosin, in natürlicher Grösse.

Bei a liegt zwischen der Netzhaut und dem Tumor eine Schicht amorphen Exsudates, ähnlich dem, das sich hinter der übrigen abgelösten Netzhaut befindet.

Bei b bedeckt die Netzhaut den Tumor mit Ausnahme seines hintersten Teiles, bei c dagegen liegt sie der Geschwulst überall an.

In keinem der drei Fälle hat ein Durchbruch des Tumors durch die Sklera stattgefunden.

— d zeigt die mikroskopische Struktur des Pigmentsarkoms der Aderhaut, und zwar sind es hauptsächlich Spindelzellen, die mehr oder weniger pigmentiert (stellenweise auch ohne Pigment) die Geschwulst zusammensetzen.

Vergrösserung 112 fach.

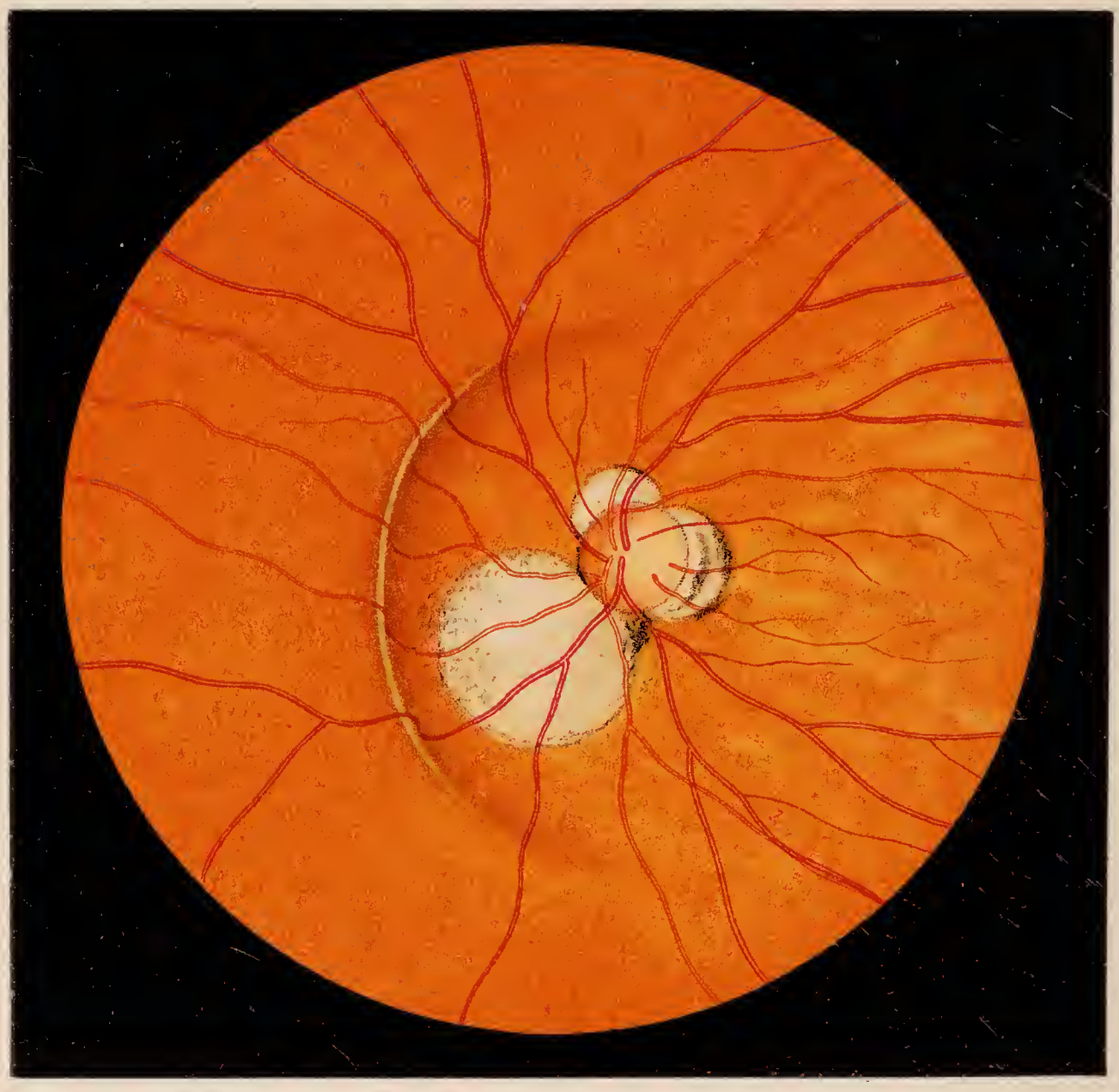

Fig. 79.

Fig. 79. Staphyloma verum bei starker Myopie (zuerst von Weiss genauer beschrieben). Während die hellen atrophischen „Sicheln“ oder „Menisken“ am temporalen Rand der Papille oder die Ringatrophien der Chorioidea um die Papille, wenn sie mässig gross sind, fast nie und wenn sie gross sind, ganz selten eine staphylomatöse Ausbuchtung erkennen lassen und daher diesen alten Namen ganz mit Unrecht führen, ist dies anders bei dem hier abgebildeten Staphyloma verum, das jedoch nur bei ganz hohen Graden der Kurzsichtigkeit (über 20 D) getroffen zu werden pflegt und deshalb nicht häufig ist.

Hier sieht man, am deutlichsten jeweilen nasal von der Papille, einen deutlichen Exkavationsrand, über den die Gefässe mit entsprechender Biegung hinübersteigen. Der Rand gibt sich entweder bloss durch einen mehr oder weniger kräftigen Schatten zu erkennen oder es ist auch noch eine mehr oder weniger deutlich graue Linie in dem Kreisbogen zu sehen. Dieser kann verschieden gross sein, d. h. einen kleineren oder grösseren Abschnitt eines Kreises oder Ovals bilden. Hie und da sieht man den Staphylomrand rings herum ziehen und den ganzen hinteren Pol umkreisen, wobei er aber immerhin nasal vom Opticus am kräftigsten ausgesprochen zu sein pflegt.

Die „parallaktische Verschiebung“ lässt den Rand des Staphyloms besonders deutlich erkennen, auch da, wo er sich nur schwach im Augenspiegelbild zu erkennen gibt.

Man sieht in unserer Figur ferner drei atrophische Sicheln an der Papille, über welche die Gefässe ohne alle Biegung hinwegziehen. Ferner bemerkt man den für stärkere Myopie charakteristischen Verlauf der Gefässe der Netzhaut: statt nach oben und unten ziehen die Hauptstämme mehr nach der temporalen Seite. Die zur nasalen Seite ziehenden übersteigen, wie erwähnt, den Rand des Staphyloms. Der hintere Pol (Macula und Umgebung) hat die, die stärkere Myopie kennzeichnende, verminderte und gelockerte Pigmentierung.

Es wurde dann bei dieser Patientin die Myopie von 30 D durch Operation (Discission der Linse) von mir beseitigt und nahezu Emmetropie nebst guter Sehschärfe erzielt.

Fig. 80. Hintere Vortexvenen. Während in normalen Augen der Hauptabfluss des Venenblutes aus der Chorioidea am Aequator bulbi durch die sogenannten Vortexvenen (siehe Fig. 10 b) stattfindet, kann man in sehr stark kurzsichtigen Augen, welche in der Umgebung der Opticusscheibe nur wenig Pigment mehr besitzen, ziemlich oft venöse Gefässe sehen, welche aus der Chorioidea das Blut nach hinten abführen. Die manchmal ziemlich kräftigen Stämmchen dieser mehr oder weniger stark verzweigten Gefässbäumchen verschwinden nämlich hart am Sehnervenrand, hie und da auch in kurzer Entfernung von diesem. Sie zeigen oft so reiche Ramifikation stark geschlängelter Aestchen in der Umgebung der Sehnervenscheibe, dass sie den eigentlichen Vortexgefässen ähnlich sehen.

Dass diese Gefässe (von denen bis jetzt noch wenig die Rede war) Venen sind, ergibt sich aus der erwähnten Art ihrer Verzweigung und daraus, dass sie sich bei Druck auf den Augapfel an ihrem zentralen Ende leicht leer pressen lassen, ähnlich wie die Retinal-Venen.

Da bei nicht-myopischen pigmentarmen oder albinotischen Augen diese Gefässe weniger ausgesprochen und seltener vorkommen, ist anzunehmen, dass sie mit der Kurzsichtigkeit in einem gewissen noch nicht ganz klaren Zusammenhang stehen.

Die beiden Bilder der Fig. 80 entstammen zwei weiblichen Patienten, bei welchen ich am einen Auge die Kurzsichtigkeit von ca. 20 D. durch Operation beseitigte. In Fig. 80 a sieht man 5 Chorioidalvenen, die sich verschieden stark verzweigen, am Opticusrand verschwinden, in Fig. 80 b sind es deren drei, eine besonders kräftige verzweigt sich nach oben.

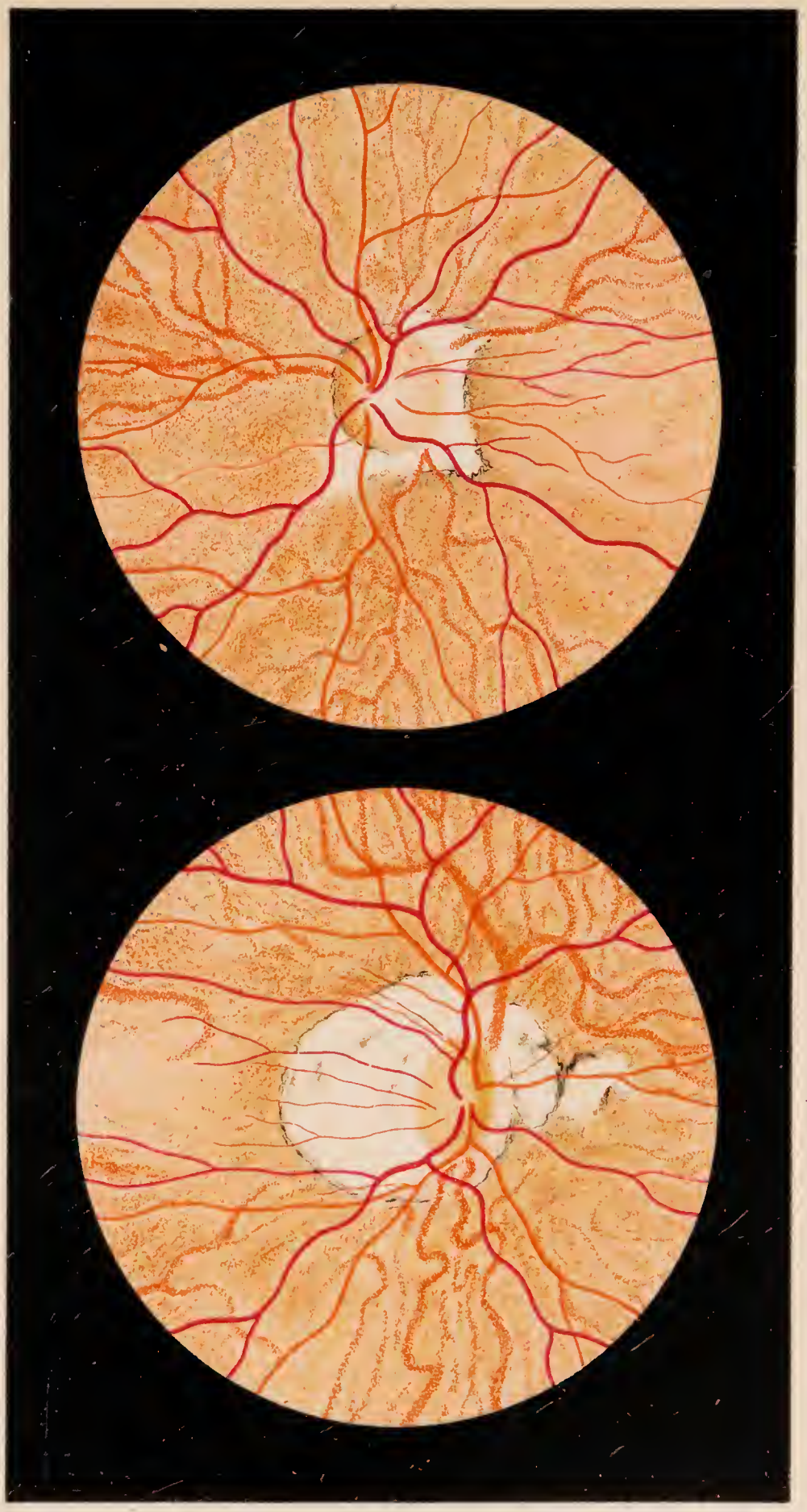

Fig. 80.

Fig. 81. Pupillenmesser. Da wir beim Vergleichen beider Augen im Stande sind, schätzungsweise einige Zehntelmillimeter Differenz in der Pupillenweite beider Augen festzustellen, so dürfte es sich zur Messung des Durchmessers der Pupille für die tägliche Praxis empfehlen, einen ähnlichen Weg einzuschlagen und die jeweilige Grösse einer Pupille dadurch zu bestimmen, dass sie mit einem gemalten Pupillenbild vergleichsweise gemessen wird. Es wird das Bild gleicher Grösse gefunden, indem eine Reihe solcher Bilder verschiedener Grösse senkrecht neben das Auge gehalten und nun das der Pupille entsprechende Bild gesucht wird. Es dürfte die Genauigkeit dieser Methode für die gewöhnlichen praktischen Zwecke ausreichen, wie ich mich überzeugt habe.

Man schneide sich also von den beistehenden Pupillenbilder-Reihen eine ab und befestige sie z. B. auf dem Millimetermassstab, mit dem man die Pupillendistanz für die Brillenverordnung zu messen pflegt, oder auf einem Streifen Carton. Die anderen Reihen der Fig. 81 dienen zur Erneuerung des einfachen Instrumentariums.

Fig. 81.


1,5.
2,0
2,5
3,0
3,5
4,0
4,5
5,0
5,5
6,0
6,5
7,0
7,5
8,0
Pupillenmesser von Haab.
1,5.
2,0
2,5
3,0
3,5
4,0
4,5
5,0
5,5
6,0
6,5
7,0
7,5
8,0
Pupillenmesser von Haab.
1,5.
2,0
2,5
3,0
3,5
4,0
4,5
5,0
5,5
6,0
6,5
7,0
7,5
8,0
Pupillenmesser von Haab.

J. F. LEHMANN's Verlag in MÜNCHEN.

Lehmann's medizinische Handatlanten,

nebst kurzgefassten Lehrbüchern.

Herausgegeben von:

Prof. Dr. **O. Bollinger,** Dr. **G. Brühl,** Doz. Dr. **H. Dürck,** Dr. **E. Golebiewski,** Dr. **L. Grünwald,** Professor Dr. **O. Haab,** Prof. Dr. **H. Helferich,** Prof. Dr. **A. Hoffa,** † Prof. Dr. **E. von Hofmann,** Prof. Dr. **Chr. Jakob,** Prof. Dr. **K. B. Lehmann,** Doz. Dr. **A. Lüning,** Prof. Dr. **G. Marwedel,** Prof. Dr. **F. Mracek,** Dr. **R. Neumann,** Doz. Dr. **O. Schäffer,** Doz. Dr. **W. Schulthess,** Prof. Dr. **O. Schultze,** Doz. Dr. **W. Seiffer,** Doz. Dr. **J. Sobotta,** Prof. Dr. **G. Sultan,** Doz. Dr. **W. Weygandt,** Doz. Dr. **O. Zuckerkandl,** u. a. m.

Bücher von hohem, wissenschaftlichem Werte,

in bester Ausstattung, zu billigem Preise.

Urteile der Presse:

Wiener medizinische Wochenschrift:

Sowohl der praktische Arzt als der Student empfinden gewiss vielfach das Bedürfnis, die Schilderung des Krankheitsbildes durch gute, bildliche Darstellung ergänzt zu sehen. Diesem allgemeinen Bedürfnisse entsprechen die bisherigen Atlanten und Bildwerke wegen ihrer sehr erheblichen Anschaffungskosten nicht Das Unternehmen des Verlegers verdient daher alle Anerkennung. Ist es doch selbst bei eifrigem Studium kaum möglich, aus der wörtlichen Beschreibung der Krankheitsbilder sich allein eine klare Vorstellung von den krankhaften Veränderungen zu machen. Der Verleger ist somit zu der gewiss guten Idee zu beglückwünschen, ebenso glücklich war die Wahl der Fachmänner, unter deren Aegide die bisherigen Atlanten erschienen sind.

Therapeutische Monatshefte:

Es ist entschieden als ein glücklicher Gedanke des Verlegers zu bezeichnen, das, was in der Medizin bildlich darzustellen ist, in Form von Handatlanten zu bringen, die infolge ihres ausserordentlich niedrigen Preises jedermann leicht zugänglich sind.

Lehmann's mediz. Handatlanten.

Band I.

Atlas und Grundriss der

Lehre vom Geburtsakt u. der operativen Geburtshilfe

von Dr. **O. Schäffer,** Privatdozent an der Universität Heidelberg.

Mit 16 bunten Tafeln nach Originalen von Maler A. Schmitson und 139 Abbildungen.

5. erweiterte Auflage. Preis eleg. geb. Mk. 8.—

Die Wiener medizin. Wochenschrift schreibt: Die kurzen Bemerkungen zu jedem Bilde geben im Verein mit demselben eine der anschaulichsten Darstellungen des Geburtsaktes, die wir in der Fachlitteratur kennen.

Band II.

Geburtshilfliche Diagnostik und Therapie.

Von Dr. **O. Schäffer,** Priv.-Doz. an der Universität Heidelberg.

Mit 160 meist farbigen Abbildungen auf Tafeln nach Originalen von den Malern A. Schmitson und C. Krapf, und zahlreichen Textillustrationen.

2. vollst. umgearb. u. erw. Aufl.

Preis eleg. geb. M. 12.—

Band III.

Atlas und Grundriss der Gynäkologie.

Von Dr. **O. Schäffer,** Priv.-Doz. an der Universität Heidelberg.

Mit 90 farbigen Tafeln, 65 Text-Illustrationen und reichem Text.

2. vollständig umgearbeitete und erweiterte Auflage.

Preis eleg. geb. M. 14.—.

Band XXVIII:

Atlas und Grundriss

der

Gynäkologischen Operationslehre.

Von Dr. **O. Schäffer,** Privatdozent an der Universität Heidelberg.

Mit 42 farbigen Tafeln u. 21 zum Teil farbigen Textabbildungen nach Originalen von Maler A. Schmitson.

Preis schön und dauerhaft gebunden Mk. 12.—

Prof. **Fritsch, Bonn,** schreibt (Centralblatt für Gynäkologie 1895, No. 39)

Als Gegengewicht gegen die quantitative Vermehrung des Lernstoffes hat man vielfach die Lehrmittel verbessert. Es sind kurze Kompendien, instruktive Abbildungen eingeführt.

Diese Tendenz verfolgen auch die bei Lehmann erschienenen Atlanten. Einer der besten ist jedenfalls der von S. Ich möchte den Studenten mehr diesen Atlas als eines der modernen Kompendien empfehlen. Alle Zeichnungen sind einfach, übersichtlich und jedenfalls so hergestellt, dass der Lernende auf den ersten Blick das sieht, was er sehen soll. Es wäre sehr zu wünschen, dass diese Atlanten von den Lehrern überall warm empfohlen würden.

Lehmann's medizinische Handatlanten.



Lepra.

Band V.

Atlas und Grundriss

der

Hautkrankheiten

mit 65 farbigen Tafeln nach Originalaquarellen von Maler Arthur Schmitson und zahlreichen schwarzen Abbildungen

von

Prof. Dr. **Franz Mracek** in Wien.

Preis eleg. geb. Mk. 14.—.

Dieser Band, die Frucht jahrelanger wissenschaftlicher und künstlerischer Arbeit, enthält neben 65 farbigen Tafeln von ganz hervorragender Schönheit noch zahlreiche schwarze Abbildungen und einen reichen, das gesamte Gebiet der Dermatologie umfassenden Text. Die Abbildungen sind durchweg Originalaufnahmen nach dem lebenden Materiale der Mracek'schen Klinik, und die Ausführung der Tafeln übertrifft die Abbildungen aller, selbst der teuersten bisher erschienenen dermatologischen Atlanten.

Band VI.

Atlas der Syphilis

und der

venerischen Krankheiten

mit einem

Grundriss der Pathologie und Therapie derselben

mit 71 farbigen Tafeln nach Originalaquarellen von Maler A. Schmitson und 16 schwarzen Abbildungen

von

Professor Dr. **Franz Mracek** in Wien.

Preis des starken Bandes eleg. geb. Mk. 14.—.

Nach dem einstimmigen Urteile der zahlreichen Autoritäten, denen die Originale zu diesem Werke vorlagen, übertrifft dasselbe an Schönheit alles, was auf diesem Gebiete nicht nur in Deutschland sondern in der gesamten Weltliteratur geschaffen wurde.

Band IV.

Atlas und Grundriss der

Krankheiten der Mundhöhle, des Rachens und der Nase

von **Dr. Ludwig Grünwald** in **München.**

Zweite Auflage.

17 Bogen Text, 42 farbige Tafeln und 39 Textabbildungen.

Preis gebunden Mk. 12.—.

Band XIV.

Atlas und Grundriss der

Kehlkopf-Krankheiten

Mit 48 farbigen Tafeln und zahlreichen Textillustrationen nach Originalaquarellen des Malers **Bruno Keilitz.**

Preis gebunden Mk. 8.—.

Dem oft und gerade im Kreise der praktischen Aerzte und Studierenden geäusserten Bedürfnisse nach einem farbig illustrierten Lehrbuche der Kehlkopfkrankheiten, das in knapper Form das anschauliche Bild mit der im Text gegebenen Erläuterung verbindet, entspricht das vorliegende Werk des bekannten Münchener Laryngologen. Weit über hundert praktisch wertvolle Krankheitsfälle und 30 mikroskopische Präparate, nach Naturaufnahmen des Malers Bruno Keilitz, sind auf den 48 Volltafeln in hervorragender Weise wiedergegeben, und der Text, welcher sich in Form semiotischer Diagnose an diese Bilder anschliesst, gehört zu dem Instruktivsten, was je auf diesem Gebiet geschrieben wurde.

Band XXX.

Lehrbuch und Atlas

der

Zahnheilkunde

mit Einschluss der **Mundkrankheiten**

von Dr. med. et phil. **Gustav Preiswerk,** Lektor an der Universität Basel.

Mit 44 farbigen Tafeln und 152 schwarzen Figuren nach Originalen von den Malern **J. Fink, M. Oser, P. Fiechter.**

Preis schön und dauerhaft gebunden **Mk. 14.—.**

Das ganze Gebiet der Zahnheilkunde ist hier erschöpfend zur Darstellung gebracht. Unentbehrlich für die Bibliothek aller Zahnärzte und vieler praktischer Aerzte, entspricht das Buch auch besonders den Bedürfnissen der Studierenden, da es namentlich zur Vorbereitung für das Examen vorzüglich geeignet ist. Der Preis ist in Anbetracht der prächtigen Farbtafeln ein ausser-gewöhnlich niedriger.

Lehmann's mediz. Handatlanten.

Band VIII.

Atlas und Grundriss

der

traumatischen Frakturen und Luxationen

von

Professor **Dr. H. Helferich** in Kiel.

Mit 76 Tafeln und 195 Figuren im Text von Maler B. Keilitz.

Sechste verbesserte und vermehrte Auflage.

Preis schön und dauerhaft gebunden **Mk. 12.—.**

Band XVI.

Atlas und Grundriss

der

chirurgischen Operationslehre

von

Dr. Otto Zuckerkandl

Privatdozent
an der Universität Wien.

Zweite, vermehrte und verbesserte Auflage.

Mit 40 farb. Tafeln nach Originalaquarellen
von
Maler Bruno Keilitz
und 278 schwarzen Abbildungen im Texte.

Preis elegant gebunden Mk. 12.—

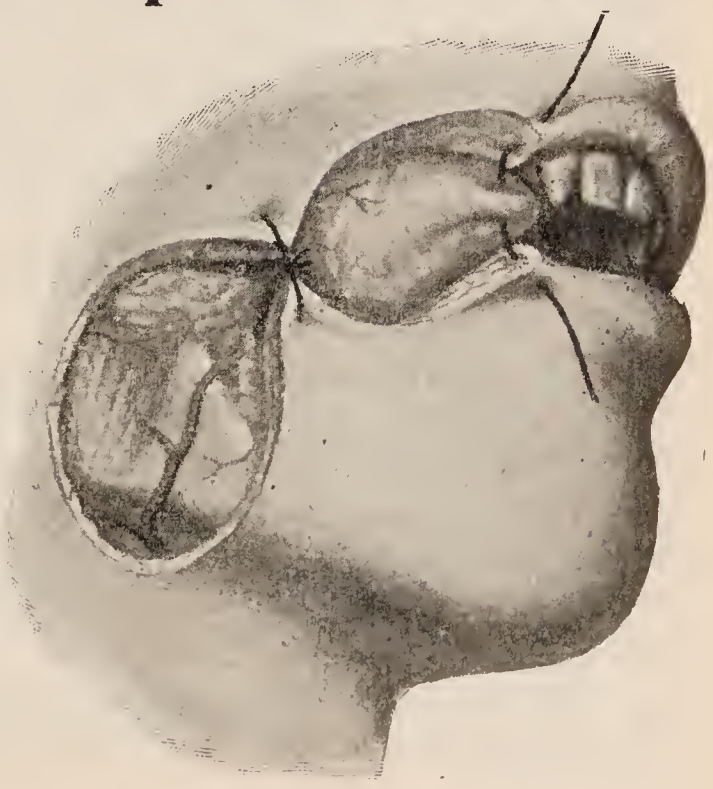

Lehmann's mediz. Handatlanten.

Band X.

Atlas und Grundriss der Bakteriologie

und

Lehrbuch der speziellen bakteriolog. Diagnostik.

Von Prof. **Dr. K. B. Lehmann** und **Dr. R. Neumann** in Würzburg.

Bd. I Atlas mit ca. 700 farbigen Abbildungen auf 69 Tafeln,
Bd. II Text 496 Seiten mit 30 Bildern.

2. vielfach erweiterte Auflage.

Preis der 2 Bände eleg. geb. Mk. 16.—

Münch. mediz. Wochenschrift 1896 No. 23. Sämtliche Tafeln sind mit ausserordentlicher Sorgfalt und so naturgetreu ausgeführt, dass sie ein glänzendes Zeugnis von der feinen Beobachtungsgabe sowohl, als auch von der künstlerisch geschulten Hand des Autors ablegen.

Bei der Vorzüglichkeit der Ausführung und der Reichhaltigkeit der abgebildeten Arten ist der Atlas ein wertvolles Hilfsmittel für die Diagnostik, namentlich für das Arbeiten im bakteriologischen Laboratorium, indem es auch dem Anfänger leicht gelingen wird, nach demselben die verschiedenen Arten zu bestimmen. Von besonderem Interesse sind in dem 1. Teil die Kapitel über die Systematik und die Abgrenzung der Arten der Spaltpilze. Die vom Verfasser hier entwickelten Anschauungen über die Variabilität und den Artbegriff der Spaltpilze mögen freilich bei solchen, welche an ein starres, schablonenhaftes System sich weniger auf Grund eigener objektiver Forschung, als vielmehr durch eine auf der Zeitströmung und unerschütterlichem Autoritätsglauben begründete Voreingenommenheit gewöhnt haben, schweres Bedenken erregen. Allein die Lehmann'schen Anschauungen entsprechen vollkommen der Wirklichkeit und es werden dieselben gewiss die Anerkennung aller vorurteilslosen Forscher finden. — —

So bildet der Lehmann'sche Atlas nicht allein ein vorzügliches Hilfsmittel für die bakteriologische Diagnostik, sondern zugleich einen bedeutsamen Fortschritt in der Systematik und in der Erkenntnis des Artbegriffes bei den Bakterien. Prof. Dr. Hauser.

Allg. Wiener medizin. Zeitung 1896 No. 28. Der Atlas kann als ein sehr sicherer Wegweiser bei dem Studium der Bakteriologie bezeichnet werden. Aus der Darstellungsweise Lehmann's leuchtet überall gewissenhafte Forschung, leitender Blick und volle Klarheit hervor.

Pharmazeut. Zeitung 1896 S. 471/72. Fast durchweg in Originalfiguren zeigt uns der Atlas die prachtvoll gelungenen Bilder aller für den Menschen pathogenen, der meisten tierpathogenen und sehr vieler indifferenter Spaltpilze in verschiedenen Entwicklungsstufen.

Trotz der Vorzüglichkeit des „Atlas" ist der „Textband" die eigentliche wissenschaftliche Tat.

Für die Bakteriologie hat das neue Werk eine neue, im ganzen auf botanischen Prinzipien beruhende Nomenklatur geschaffen und diese muss und wird angenommen werden. C. Mez-Breslau.

Lehmann's mediz. Handatlanten.

Band XI/XII.

Atlas und Grundriss der patholog. Anatomie.

Von Obermedizinalrat Professor **Dr. O. Bollinger.**

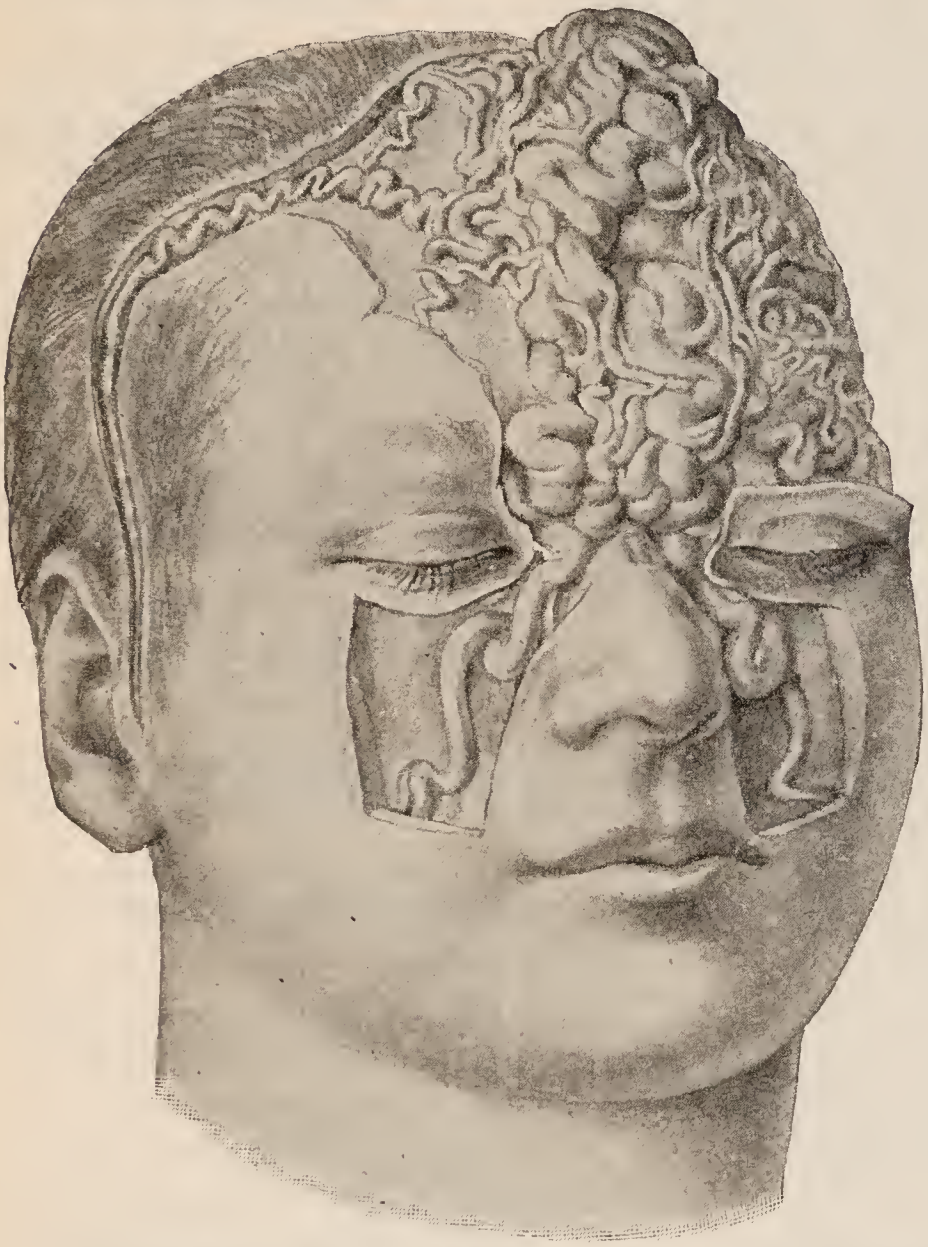

In
130 farbigen
Tafeln nach
Originalen
von Maler
A. Schmitson.

2. stark
vermehrte
Auflage.

Preis
jedes Bandes
eleg. geb.
Mk. 12.—

Korrespondenzblatt f. Schweizer Aerzte 1895, 24: Die farbigen Tafeln des vorliegenden Werkes sind geradezu mustergiltig ausgeführt. Die komplizierte Technik, welche dabei zur Verwendung kam (15facher Farbendruck nach Original-Aquarellen) lieferte überraschend schöne, naturgetreue Bilder, nicht nur in der Form, sondern namentlich in der Farbe, so dass man hier wirklich von einem Ersatz des natürlichen Präparates reden kann. Der praktische Arzt, welcher erfolgreich seinen Beruf ausüben soll, darf die pathol. Anatomie, „diese Grundlage des ärztl. Wissens und Handelns" (Rokitansky) zeitlebens nie verlieren. — Der vorliegende Atlas wird ihm dabei ein ausgezeichnetes Hilfsmittel sein, dem sich zur Zeit, namentlich wenn man den geringen Preis berücksichtigt, nichts Aehnliches an die Seite stellen lässt. Die Mehrzahl der Tafeln sind reine Kunstwerke; der verbindende Text aus der bewährten Feder Prof. Bollingers gibt einen zusammenhängenden Abriss der für den Arzt wichtigsten path.-anat. Prozesse. — Verfasser und Verleger ist zu diesem prächtigen Werke zu gratulieren. E. Haffter.

Lehmann's mediz. Handatlanten.

Band XIII.

Atlas und Grundriss

der

Verbandlehre.

Mit 200 Abbildungen auf 143 Tafeln nach Originalzeichnungen von Maler Johann Fink

von

Professor Dr. A. Hoffa
in Würzburg.

Zweite, vermehrte und verbesserte Auflage.

Preis elegant geb. Mk. 7.—

Dieses Werk verbindet den höchsten praktischen Wert mit vornehmster, künstlerischer Ausstattung. Das grosse Ansehen des Autors allein bürgt schon dafür, dass dieses instruktive Buch, das die Bedürfnisse des Arztes, ebenso wie das für den Studierenden Nötige berücksichtigt, sich bald bei allen Interessenten Eingang verschafft haben wird. Die Abbildungen sind durchweg nach Fällen aus der Würzburger Klinik des Autors in prächtigen Originalzeichnungen durch Herrn Maler Fink wiedergegeben worden.

Lehmann's medizin. Handatlanten.

Band XVII.

Atlas der gerichtlichen Medizin

nach Originalen von

Maler A. Schmitson

mit erläuterndem Text von

Hofrat Professor
Dr. E. Ritter v. Hofmann

Direktor des gerichtl. medizin. Instituts in Wien

Mit 56 farbigen Tafeln und 193 schwarzen Abbildungen.

Preis elegant gebunden Mk. 15.—.

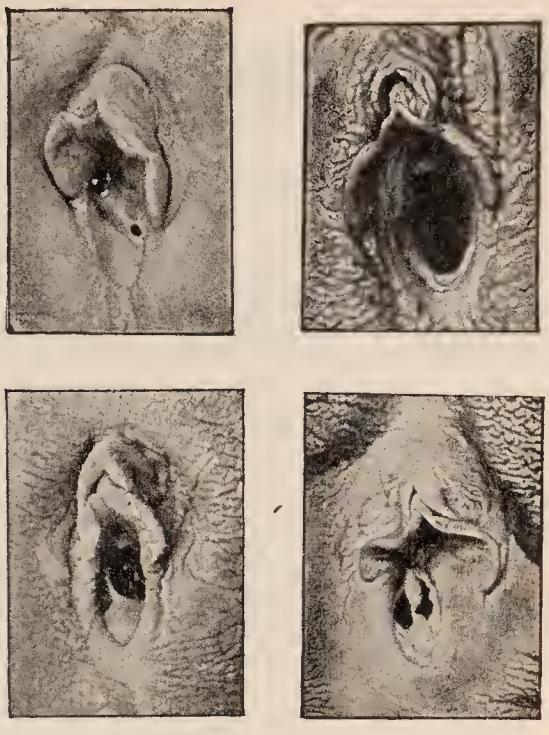

Hymenformen.

Band XIX.

Atlas und Grundriss der Unfallheilkunde

sowie der

Nachkrankheiten der Unfallverletzungen.

Von **Dr. Ed. Golebiewki** in **Berlin.**

Mit 40 farbigen Tafeln, nach Originalen von Maler **J. Fink** und 141 schwarzen Abbildungen.

Preis elegant gebunden Mk. 15.—.

Dieses, in seiner Art ganz einzig dastehende Werk ist für jeden Arzt von tiefster Bedeutung und von ganz hervorragendem, praktischem Werte. In unserer Zeit der Unfallversicherungen und Berufsgenossenschaften kommt ein Spezialwerk über dieses Gebiet einem wahrhaft lebhaften Bedürfnisse entgegen und, so wie an jeden praktischen Arzt immer wieder die Notwendigkeit herantritt, in Unfallangelegenheiten als Arzt, als Zeuge, als Sachverständiger u. s. w. zu fungieren, so wird auch jeder Arzt stets gern in diesem umfassenden Buche Rat und Anregung in allen einschlägigen Fällen suchen und finden. Von grösstem Interesse ist das Werk ferner für Berufsgenossenschaften, Bezirksärzte, Physici, Vertrauensärzte, Krankenkassen, Landes-Versicherungsämter, Schiedsgerichte, Unfallversicherungsgesellschaften u. s. w.

Lehmann's mediz. Handatlanten.

Band IX.

Atlas des gesunden und kranken Nervensystems

nebst

Grundriss der Anatomie, Pathologie und Therapie

desselben

von Professor **Dr. Christfried Jakob,**

Vorstand d. patholog. Institutes f. Gehirn- u. Geisteskrankheiten a. d. Universität Buenos-Ayres, s. Z. I. Assistent der medizin. Klinik in Erlangen.

Mit einer Vorrede von

Prof. Dr. Ad. v. Strümpell, Direktor der medizin. Klinik in Erlangen.

2. vollständig umgearbeitete Auflage.

Mit 105 farbigen und 120 schwarzen Abbildungen, sowie 284 Seiten Text und zahlreichen Textillustrationen.

Preis eleg. geb. **Mk. 14.—**

Prof. Dr. Ad. von Strümpell schreibt in seiner Vorrede zu dem vorliegenden Bande: „Jeder unbefangene Beurteiler wird, wie ich glaube, gleich mir den Eindruck gewinnen, dass die Abbildungen alles leisten, was man von ihnen erwarten darf. Sie geben die tatsächlichen Verhältnisse in deutlicher und anschaulicher Weise wieder und berücksichtigen in grosser Vollkommenheit fast alle die zahlreichen und wichtigen Ergebnisse, zu denen das Studium des Nervensystems in den letzten Jahrzehnten geführt hat. Dem Studierenden, sowie dem mit diesem Zweige der medizinischen Wissenschaft noch nicht näher vertrauten praktischen Arzt ist somit die Gelegenheit geboten, sich mit Hilfe des vorliegenden Atlasses verhältnismässig leicht ein klares Bild von dem jetzigen Standpunkte der gesamten Neurologie zu machen."

Band XV.

Atlas der klinischen Untersuchungsmethoden

nebst Grundriss der klinischen Diagnostik und der speziellen Pathologie und Therapie der inneren Krankheiten,

von Professor Dr. Christfr. Jakob in Buenos-Ayres.
s. Z. I. Assistent der medizinischen Klinik in Erlangen.

Mit 182 farbigen Abbild. auf 68 Tafeln und 250 Seiten Text mit 64 Textabbildungen.

Preis elegant geb. Mk. 10.—

Dieser Band bietet für **jeden praktischen Arzt und für jeden Studenten ein geradezu unentbehrliches Vademecum.**

Neben einem vorzüglichen Atlas der klinischen Mikroskopie sind in dem Bande die **Untersuchungsbefunde aller inneren Krankheiten** in instruktivster Weise in 50 vielfarbigen schematischen Bildern zur Darstellung gebracht. Nach dem Urteil eines der hervorragendsten Kliniker ist das Werk für den Studierenden ein Lehrmittel von unschätzbarem Werte, für den praktischen Arzt ein Repetitorium, in dem er sich sofort orientieren kann und das ihm in der täglichen Praxis vorzügliche Dienste leistet.

Lehmann's mediz. Handatlanten.

Band XX/XXI.

Atlas und Grundriss

der

pathologischen Histologie.

Spezieller Teil.

120 farbige Tafeln nach Originalen des Universitätszeichners **C. Krapf** und reicher Text.

Von Privatdozent **Dr. Hermann Dürck,** Assistent am pathologischen Institut zu München.

2 Bände Preis geb. je **Mk. 11.—.**

Band XXII.

Atlas und Grundriss

der

Allgemeinen pathologischen Histologie

von Privatdozent **Dr. Hermann Dürck,** Assistent am pathologischen Institut zu München.

Mit 77 vielfarbigen lithographischen und 31 zum Teil zweifarbigen Buchdruck-Tafeln nach Originalen von Maler **K. Dirr** und Universitätszeichner **C. Krapf.**

Preis geb. **Mk. 20.—.**

Der Band schliesst sich den beiden vorhergegangenen über spezielle pathologische Histologie an, oder vielmehr die letzteren dienen zu seiner Ergänzung, aber seiner Anlage nach kann derselbe auch für sich allein als abgeschlossenes Ganzes benutzt werden.

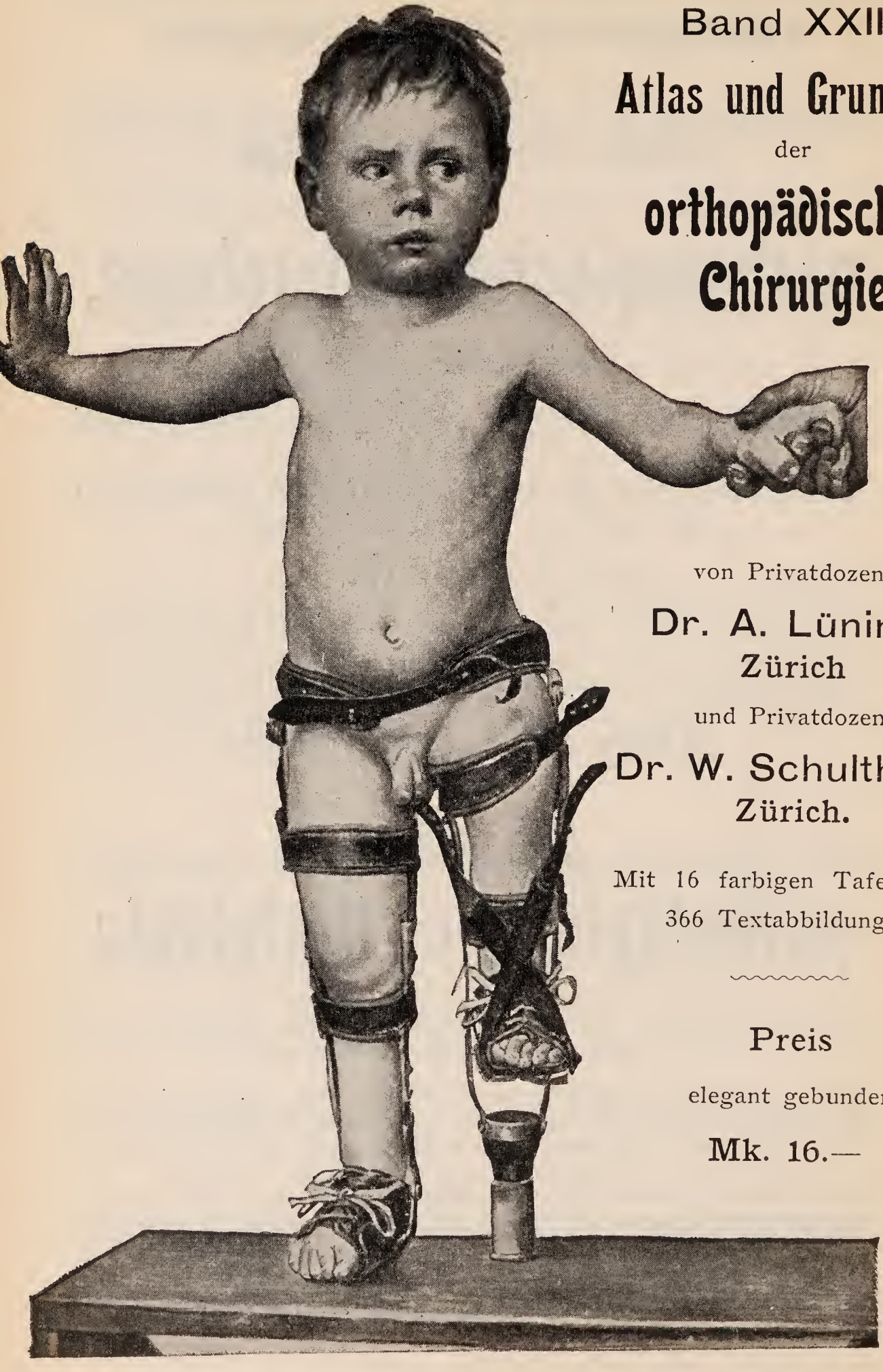

Band XXIII.

Atlas und Grundriss

der

orthopädischen Chirurgie

von Privatdozent

Dr. A. Lüning,
Zürich

und Privatdozent

Dr. W. Schulthess,
Zürich.

Mit 16 farbigen Tafeln und 366 Textabbildungen.

Preis

elegant gebunden

Mk. 16.—

J. F. LEHMANN's Verlag in MÜNCHEN.

Lehmann's medizinische Handatlanten.

Band XXIV.

Atlas und Grundriss

der

Ohrenheilkunde.

Unter Mitwirkung von

Professor Dr. **A. Politzer** in **Wien**

herausgegeben von

Dr. **Gustav Brühl,** Ohrenarzt in **Berlin.**

Mit 244 farbigen Abbildungen auf 39 Tafeln nach Originalaquarellen von Maler G. Hammerschmidt und 99 Textabbildungen.

Preis elegant gebunden Mk. 12.—

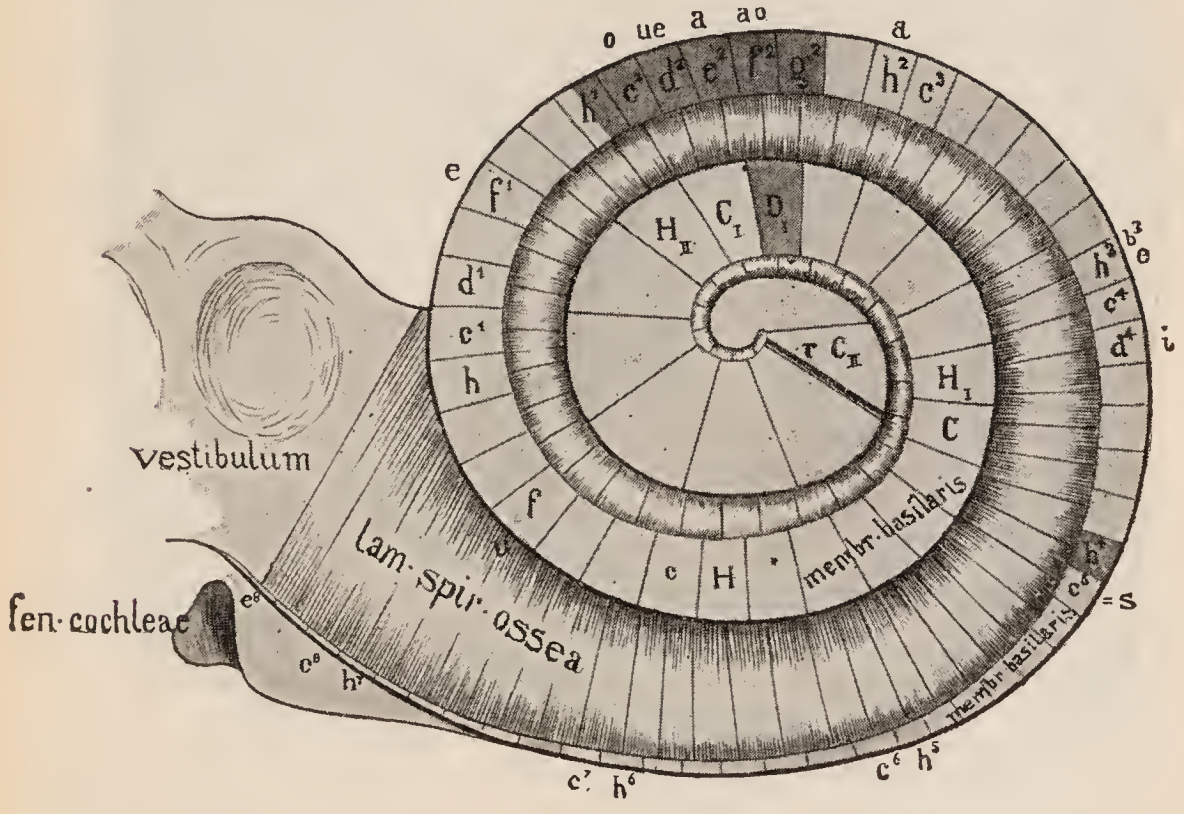

Dieser Atlas enthält neben einem vorzüglichen Grundriss, der alles Wissenswerte über Anatomie, Pathologie und Therapie in klarer, knapper, aber doch erschöpfender Form zur Darstellung bringt, einen Atlas von seltener Reichhaltigkeit. Den pathologischen Präparaten sind meist die normal anatomischen gegenübergestellt, so dass das Verständnis ungemein erleichtert wird. Die Ausführung der Tafeln wurde von den ersten Autoritäten als geradezu klassisch bezeichnet. Der Preis ist im Verhältnis zu dem Gebotenen erstaunlich billig.

Lehmann's mediz. Handatlanten.

Band XXV.

Atlas und Grundriss der Unterleibsbrüche

von Privatdozent **Dr. Georg Sultan,**

I. Assistent der chirurgischen Klinik in Göttingen.

Mit 36 farbigen Tafeln und 83 schwarzen Textabbildungen.

Preis elegant gebunden Mk. 10.—

Dieser Atlas bringt die Hernien in geradezu einziger Art zur Darstellung. Die in diesem Atlas enthaltenen Abbildungen, die farbigen sowohl als auch die schwarzen, sind vorzüglich ausgeführt und machen das Buch zu einem wertvollen Ratgeber für jeden Arzt und Medizinstudierenden. Der Text des Buches zeichnet sich durch klare und übersichtliche Behandlung des Stoffes aus.

Der Atlas ist ein Gegenstück zu Helferich, Frakturen und Luxationen, und es ist zu erwarten, dass Sultan ebenso wie Helferich bald in keiner medizin. Bibliothek fehlen wird.

Lehmann's medizinische Handatlanten.

Band XXVI.

Atlas und Grundriss

der

Histologie und mikroskopischen Anatomie des Menschen

von Privatdozent **Dr. J. Sobotta** in Würzburg.

---

17 Bogen Text. 80 farbige Tafeln und 68 Textabbildungen nach Originalen von Maler **W. Freytag.**

Schön und dauerhaft gebunden Mk. 20.—.

Dieses neue Werk über normale Histologie zeichnet sich vor allem dadurch aus, dass bei weitem die grosse Mehrzahl der Abbildungen, insbesondere fast alle, welche gefärbte Präparate wiedergeben, **in den natürlichen Farben des Präparates reproduziert sind.** Besonderes Gewicht wurde auf die Wiedergabe von Präparaten bei schwachen Vergrösserungen (Uebersichts- und Situsbildern) gelegt, da solche in den bisher vorzugsweise gebrauchten Lehrbüchern entweder ganz fehlten, oder wegen der Reproduktionsweise grösstenteils ungenügend für die Orientierung waren.

Das Schwergewicht des Werkes liegt in den **Abbildungen.** Trotzdem ist der beigegebene **Text** so vollständig, dass er als ein kurz gefasster Grundriss gelten kann, der alles bisher Festgestellte, soweit es für die Studierenden und Aerzte von Wichtigkeit ist, berücksichtigt und den ganzen Stoff ausserordentlich klar und übersichtlich zur Darstellung bringt.

Es hat jahrelanger, anstrengender, mühsamer Arbeit des Verfassers, des Malers und der lithographischen Anstalt bedurft, diesen Atlas, der in den ärztlichen Kreisen der ganzen Welt Aufsehen erregen wird, zu stande zu bringen. Die 80 farbigen Tafeln, die der Atlas enthält, sind so vollendet schön und naturgetreu, dass man die Präparate im Original vor sich zu haben glaubt. Da es bisher für unmöglich galt, Tafeln in solch hervorragend schöner Ausführung auf der Schnellpresse zu drucken, kann der Sobotta'sche Atlas auch in drucktechnischer Hinsicht als eine einzigartige Musterleistung deutscher graphischer Kunst gelten. Durch den Schnellpressendruck war es möglich, dieses Kunstwerk zu einem relativ so ausserordentlichen niedrigen Preis herzustellen.

Lehmann's medizinische Handatlanten.

Band XXVII.

Atlas und Grundriss

der

Psychiatrie

von

Wilhelm Weygandt

Dr. phil. et med.

Privatdozent der Psychiatrie an der Universität Würzburg.

43 Bogen Text, 24 farb. Tafeln nach Originalen von Maler **Joh. Fink** und Maler **W. Freytag**, 276 Textabbildungen u. eine Anstaltskarte.

Preis schön und dauerhaft gebund. Mk. 16.—.

Band XXIX.

Atlas und Grundriss

der

Allgemeinen

Diagnostik und Therapie der Nervenkrankheiten

von

Dr. W. Seiffer,

Privatdozent an der Universität und Oberarzt an der Nervenklinik der Kgl. Charité, Berlin.

Mit 26 farb. Taf. nach Originalen von Maler G. Hammerschmidt und Maler M. Landsberg und 264 Textabbildungen.

Preis schön und dauerhaft gebunden Mk. 12.—

Redakteur.
Dr. Bernhard Spatz
Arnulfstrasse 26.

Auflage 9000.

Verlag:
J. F. Lehmann
Heustrasse 20.

Münchener Medizinische Wochenschrift

Herausgegeben von

O. v. Angerer, Ch. Bäumler, O. Bollinger, H. Curschmann, H. Helferich, W. v. Leube, G. Merkel, J. v. Michel, F. Penzoldt, H. v. Ranke, B. Spatz, F. v. Winckel.

Die Münchener Medizinische Wochenschrift bietet, unterstützt durch hervorragende Mitarbeiter, eine vollständige Uebersicht über die Leistungen und Fortschritte der gesamten Medizin, sowie über alle die Interessen des ärztlichen Standes berührenden Fragen. Sie ist jetzt **das grösste und verbreitetste medizinische Fachblatt deutscher Sprache.**

Sie erreicht dies in erster Linie durch zahlreiche wertvolle **Originalarbeiten.**

Unter der Rubrik **„Referate“** werden Referate über aktuelle wissenschaftliche Fragen, sowie Besprechungen wichtigerer Einzelarbeiten und neuer Erscheinungen auf dem Büchermarkte gebracht. In der Rubrik **„Neueste Journalliteratur“** wird allwöchentlich eine kurze Inhaltsangabe der jeweils neuesten Hefte der gesamten in Betracht kommenden deutschen periodischen Fachliteratur gegeben.

Die Literatur der medizinischen **Spezialfächer** (z. B. Ophthalmologie, Otiatrie, Dermatologie und Syphilis etc.) wird ca. vierteljährlich unter Zusammenfassung der praktisch wichtigsten Erscheinungen referiert. Die **ausländische Journalliteratur** wird in monatlichen Referaten besprochen. *Die hier besprochene Rubrik bietet einen Ueberblick über die deutsche und ausländische Journalliteratur, wie er in gleicher Ausdehnung von keiner anderen Zeitschrift gegeben wird;* sie ersetzt dem praktischen Arzte ein reich ausgestattetes Lesezimmer; sie hat sich daher auch von ihrer Begründung an grossen Beifalls seitens der Leser erfreut. Die Verhandlungen aller bedeutenderen ärztlichen Kongresse und Vereine werden durch eigene Berichterstatter rasch und zuverlässig referiert. Durch die Vollständigkeit und Promptheit ihrer Berichterstattung zeichnet sich die Münchener Med. Wochenschrift vor allen anderen medizinischen Blättern aus.

Mitteilungen aus der *Praxis*, *Feuilletons*, *therapeutische* und *tagesgeschichtliche Notizen*, *Universitäts-* und *Personalnachrichten*, *ärztliche Vakanzen etc.* geben ferner dem Inhalte der Münchener Med. Wochenschrift eine unübertroffene Vielseitigkeit.

Eine *Gratis-Beilage* zur Münchener Med. Wochenschr. bildet die **„Galerie hervorragender Aerzte und Naturforscher“**; bisher erschienen u. a. die Porträte v. Koch, v. Nussbaum, Lister, v. Pettenkofer, v. Scanzoni, v. Helmholtz, Virchow, v. Volkmann, v. Kölliker, Thiersch, v. Langenbeck, Billroth, v. Esmarch, Du Bois-Reymond, Bollinger, Charcot, Haeckel, Joseph Hyrtl, H. v. Ziemssen, Carl Ludwig u. s. w.

Der Preis beträgt 6 Mk. vierteljährlich. Bestellungen nehmen der Verleger sowie alle Buchhandlungen und Postämter entgegen.

Probenummern stehen umsonst und postfrei zur Verfügung.

J. F. Lehmann's Verlag, München, Heustrasse 20.

Lehmann's medizinische Handatlanten.

nebst kurzgefassten Lehrbüchern.

Bd. I. **Atlas und Grundriss der Lehre vom Geburtsakt und der operativen Geburtshilfe.** In 155 teils vielfarbigen Abbildungen, von Dr. O. Schäffer. 5. erweit. Auflage. geb. ℳ 8.—.

Bd. II. **Anatomischer Atlas der geburtshilflichen Diagnostik und Therapie.** Mit 160 meist farb. Abbild. u. 318 S. Text, von Dr. O. Schäffer. 2. gänzlich umgearb. Aufl. Preis eleg. geb. ℳ 12.—.

Bd. III. **Atlas und Grundriss der Gynäkologie,** mit 207 meist farb. Abbildg. u. 262 S. Text, v. Dr. O. Schäffer. 2. Aufl. Preis geb. ℳ 14.—.

Bd. IV. **Atlas und Grundriss der Krankheiten der Mundhöhle, des Rachens und der Nase.** Mit 42 farbigen Tafeln und 39 Textabbild. Von Dr. L. Grünwald. 2. vollst. umgearb. u. erweit. Aufl. geb. ℳ 12.—.

Bd. V. **Atlas und Grundriss der Hautkrankheiten.** Mit 65 color. Tafeln. Herausgegeben von Professor Dr. Mracek. Preis eleg. geb. ℳ 14.—.

Bd. VI. **Atlas und Grundriss der Syphilis und der venerischen Krankheiten.** Mit 72 color. Taf. Von Prof. Dr. Mracek. Eleg. geb. ℳ 14.—.

Bd. VII. **Atlas und Grundriss der Ophthalmoscopie und ophthalmoscopischen Diagnostik.** Mit 149 farb. Abbild. Von Prof. Dr. O. Haab in Zürich. 3. Aufl. Preis eleg. geb. ℳ 10.—

Bd. VIII. **Atlas und Grundriss der traumatischen Frakturen und Luxationen.** Mit 68 farb. Taf. u. 195 Abbild. im Text. Von Prof. Dr. Helferich in Kiel. 6. Auflage. Preis eleg. geb. ℳ 12.—.

Bd. IX. **Atlas des gesunden und kranken Nervensystems** nebst Abriss der Anatomie, Pathologie u. Therapie desselben. Von Dr. Ch. Jakob. Mit Vorrede v. Prof. v. Strümpell. 2. Aufl. Preis ℳ 14.—.

Bd. X. **Atlas und Grundriss der Bakteriologie und bakteriolog. Diagnostik.** Mit za. 700 vielfarbigen Originalbildern. Von Prof. Dr. K. B. Lehmann u. Dr. R. O. Neumann. 3. erw. Aufl. geb. ℳ 16.—.

Bd. XI/XII. **Atlas und Grundriss der patholog. Anatomie.** In 120 farb. Tafeln. Von Prof. Dr. O. Bollinger. 2 Bände. 2. Aufl. Geb. je ℳ 12.—.

Bd. XIII. **Atlas und Grundriss der Verbandlehre** von Prof. Dr. A. Hoffa in Würzburg. In 144 Tafeln. 2. Aufl. Preis eleg. geb. ℳ 7.—.

Bd. XIV. **Atlas und Grundriss der Kehlkopfkrankheiten.** In 44 farbigen Tafeln. Von Dr. L. Grünwald. Preis eleg. geb. ℳ 8.—.

Bd. XV. **Atlas und Grundriss der internen Medizin und klin. Diagnostik.** In 68 farb. Tafeln. Von Dr. Chr. Jakob. Preis eleg. geb. ℳ 10.—.

Bd. XVI. **Atlas und Grundriss der chirurg. Operationslehre.** Von Dr. O. Zuckerkandl. 2. vermehrte und verbesserte Auflage. Mit 40 farb. Tafeln und 278 Textabbildungen. Geb. ℳ 12.—.

Bd. XVII. **Atlas der gerichtlichen Medizin** von Prof. Dr. E. v. Hofmann in Wien. Mit 56 farb. Tafeln und 193 Text-Illustr. Geb. ℳ 15.—.

Bd. XVIII. **Atlas und Grundriss der äusseren Erkrankungen des Auges** von Prof. Dr. O. Haab in Zürich. Mit 80 farb. Abb. auf 48 Tafeln und 7 schwarzen Textabbildungen. 2. Auflage. Geb. ℳ 10.—.

Bd. XIX. **Atlas und Grundriss der Unfallheilkunde.** 40 farbige Tafeln. 141 Textabb. Von Dr. Ed. Golebiewski in Berlin. Geb. ℳ 15.—.

Bd. XX/XXI. **Atlas und Grundriss der patholog. Histologie.** Spezieller Teil 120 farb. Taf. Von Prof. Dr. H. Dürck. 2 Bände. Geb. je ℳ 11.—.

Bd. XXII. — — **Allgemeiner Teil.** Mit 77 vielfarbigen lithographischen und 31 zum Teil zweifarbigen Buchdruck-Tafeln. Geb. ℳ 20.—.

Bd. XXIII. **Atlas und Grundriss der orthopäd. Chirurgie** v. Dr. A. Lüning u. Dr. W. Schulthess. Mit 16 farb. Taf. u. 366 Textabb. Geb. ℳ 16.—

Bd. XXIV. **Atlas und Grundriss der Ohrenheilkunde.** Herausgegeben von Dr. G. Brühl, unter Mitwirkung v. Professor Dr. A. Politzer. Mit 39 farb. Tafeln und 99 Textabbildungen. Geb. ℳ 12.—.

Bd. XXV. **Atlas und Grundriss der Unterleibsbrüche.** Von Prof. Dr. G. Sultan in Göttingen. Mit 36 farb. Tafeln und 83 Textabb. Geb. ℳ 10.—.

Bd. XXVI. **Atlas und Grundriss der Histologie und mikroskopischen Anatomie des Menschen.** Von Professor Dr. J. Sobotta in Würzburg Mit 80 farb. Tafeln und 68 Textabbildungen. Geb. ℳ 20.—

Bd. XXVII. **Atlas und Grundriss der Psychiatrie.** Von Privatdozent Dr. W. Weygandt in Würzburg. 43 Bogen Text, 24 farb Tafeln, 276 Textabbildungen u. 1 Anstaltskarte. Geb. ℳ 16.—

Bd. XXVIII. **Atlas und Grundriss der gynäkologischen Operationslehre.** Von Privatdozent Dr. O. Schäffer. 42 farb. Tafeln u. 21 zum Teil farbige Textabbildungen. Geb. ℳ 12.—.

Bd. XXIX. **Atlas und Grundriss der Diagnostik und Therapie der Nervenkrankheiten** von Dr. W. Seiffer in Berlin. Mit 26 farbigen Tafeln und 264 Textabbildungen. Geb. ℳ 12.—.

Bd. XXX. **Lehrbuch und Atlas der Zahnheilkunde** mit Einschluss der Mundkrankheiten von Dr. Gust. Preiswerk. Mit 44 farbigen Tafeln und 152 schwarzen Figuren. Geb. ℳ 14.—.

Bd. XXXI. **Atlas und Grundriss der Lehre von den Augenoperationen** von Prof. Dr. O. Haab in Zürich mit 30 farbigen Tafeln und zahlreichen schwarzen Abbildungen. Geb. ℳ 10.—

In Vorbereitung:

Bd. XXXII. Trumpp und Hecker, **Kinderkrankheiten.**

Bd. XXXIII. Märwedel, **Allgemeine Chirurgie.**

Bd. XXXIV/XXXV. Sultan, **Spezielle Chirurgie.**

Lehmann's medizinische Atlanten.

Neue Folge in Quartformat.

Bd. I. **Atlas und Grundriss der topographischen und angewandten Anatomie** von Prof. Dr. O. Schultze in Würzburg mit 70 farbigen Tafeln und 23 Textabbildungen. Geb. ℳ 16.—.

Bd. II—IV. **Atlas der deskriptiven Anatomie des Menschen** von Professor Dr. J. Sobotta in Würzburg:

Band II. Knochen, Bänder, Gelenke und Muskeln. Geb. ℳ 20.—

Grundriss der deskriptiven Anatomie des Menschen (Textband für den Atlas der deskriptiven Anatomie von Sobotta, mit Verweisungen auf diesen). Preis geheftet ℳ 4.—.

Band III. Die Eingeweide, einschliesslich des Herzens. (Erscheint im Frühjahr 1904.)

Band IV. Das Nerven- und Gefässsystem und die Sinnesorgane. (Erscheint im Herbst 1904.)

Jeder Band enthält ausser den Abbildungen ausführliche Erklärung derselben nächst kurzem Text. Ein ausführlicher Textband wird bdem Bande des Atlas, also in drei Abteilungen, beigegeben. Diese Textbände stellen ein kurzes Lehrbuch der Anatomie dar.